



S2k-Leitlinie (Langfassung)

Dentale digitale Volumentomographie -Konsultationsfassung-

AWMF-Registernummer: 083-005

Stand: Dezember 2021

Gültig bis: Dezember 2026

Federführende Fachgesellschaften:

Arbeitsgemeinschaft für Röntgenologie der DGZMK (ARö)
Deutsche Gesellschaft für Zahn-, Mund- und Kieferheilkunde (DGZMK)

Beteiligung weiterer AWMF-Fachgesellschaften:

Deutsche Gesellschaft für Implantologie im Zahn-, Mund- und Kieferbereich (DGI)
Deutsche Gesellschaft für Kieferorthopädie (DGKFO)
Deutsche Gesellschaft für Kinderzahnheilkunde (DGKiZ)
Deutsche Gesellschaft für Mund-, Kiefer- und Gesichtschirurgie (DGMKG)
Deutsche Gesellschaft für Parodontologie (DG PARO)
Deutsche Röntgengesellschaft (DRG)
Deutsche Gesellschaft für Zahnerhaltung (DGZ)
Deutsche Gesellschaft für Prothetische Zahnmedizin und Biomaterialien (DGPro)
Gesellschaft für Pädiatrische Radiologie (GPR)



Beteiligung weiterer Fachgesellschaften/ Organisationen:

- Arbeitsgemeinschaft für Oral- und Kieferchirurgie (AGOKi)
- Arbeitskreis für Forensische Odonto-Stomatologie (AKFOS)
- Berufsverband Deutscher Oralchirurgen (BDO)
- Bundesverband der Zahnärztinnen und Zahnärzte des Öffentlichen Gesundheitsdienstes e.V. (BZÖG)
- Bundeszahnärztekammer (BZÄK)
- Deutsche Gesellschaft für ästhetische Zahnmedizin (DGÄZ)
- Deutsche Gesellschaft für Funktionsdiagnostik und -therapie (DGFDT)
- Deutsche Gesellschaft für Computergestützte Zahnheilkunde (DGCZ)
- Deutsche Gesellschaft für Endodontologie und zahnärztliche Traumatologie (DGET)
- Deutsche Gesellschaft für Restaurative und Regenerative Zahnerhaltung (DGR2Z)
- Freier Verband Deutscher Zahnärzte (FVDZ)
- Kassenzahnärztliche Bundesvereinigung (KZBV)
- Verband Deutscher Zertifizierter Endodontologen (VDZE)

publiziert
bei:



Koordination:

Prof. Dr. Ralf Schulze

Autoren (in alphabetischer Reihenfolge):

PD Dr. Oliver Ahlers
Dr. Clemens Bargholz
Dr. Jörg Beck
Dr. Werner Betz
Prof. Dr. Florian Beuer
Dr. Markus Blume
Prof. Dr. Bert Braumann
Prof. Dr. Sebastian Bürklein
Prof. Dr. Florian Dammann
Prof. Dr. Daniel Edelhoff
PD Dr. Christian Graetz
Prof. Dr. Dr. Stefan Haßfeld
Prof. Dr. Ursula Hirschfelder
Dr. Peter Müller-Abt
Dr. Karina Obreja
Dr. Pantelis Petrakakis
PD Dr. Alexander Rahman
PD Dr. Dr. Lutz Ritter
Benn Roolf
Dr. Doris Seiz
Prof. Dr. Dr. Hendrik Terheyden
Prof. Dr. Birger Thonemann
Dr. Jürgen Weidemann
PD Dr. Thomas Wolf
Dr. Jürgen Wollner

publiziert
bei:



Methodik:

Dr. Cathleen Muche-Borowski (AWMF)
Dr. Silke Auras (DGZMK, Leitlinienbeauftragte)
Dr. Birgit Marré (DGZMK, Leitlinienbeauftragte)
Dr. Anke Weber (DGZMK, Leitlinienbeauftragte)

Jahr der Erstellung: 04/2009

vorliegende Aktualisierung/ Stand: 12/2021, **Version:** 3.0

gültig bis: 12/2026

Die "Leitlinien" der Wissenschaftlichen Medizinischen Fachgesellschaften sind systematisch entwickelte Hilfen für Ärzte/ Zahnärzte zur Entscheidungsfindung in spezifischen Situationen. Sie beruhen auf aktuellen wissenschaftlichen Erkenntnissen und in der Praxis bewährten Verfahren und sorgen für mehr Sicherheit in der Medizin, sollen aber auch ökonomische Aspekte berücksichtigen. Die "Leitlinien" sind für Ärzte/ Zahnärzte rechtlich nicht bindend und haben daher weder haftungsbegründende noch haftungsbefreiende Wirkung.

Leitlinien unterliegen einer ständigen Qualitätskontrolle, spätestens alle 5 Jahre ist ein Abgleich der neuen Erkenntnisse mit den formulierten Handlungsempfehlungen erforderlich. Die aktuelle Version einer Leitlinie finden Sie immer auf den Seiten der DGZMK (www.dgzmk.de) oder der AWMF (www.awmf.org). Sofern Sie die vorliegende Leitlinie nicht auf einer der beiden genannten Webseiten heruntergeladen haben, sollten Sie dort nochmals prüfen, ob es ggf. eine aktuellere Version gibt.

1 Was gibt es Neues?

Die DVT ist nunmehr seit über 20 Jahren in der Zahn-, Mund- und Kieferheilkunde in Verwendung.

Im Vergleich zur vorherigen Version ist die Evidenzsituation hinsichtlich der Verwendung der DVT zumindest in Teilbereichen deutlich besser, auch wenn immer noch vor allem Studien zum patientenbezogenen Nutzen fehlen. 2019 wurde von der European Academy of Dentomaxillofacial Radiology (EADMFR) ein Positionspapier mit dem Titel «Cone beam CT imaging of the mandibular third molar: a position paper prepared by the European Academy of DentoMaxilloFacial Radiology (EADMFR)» veröffentlicht, was auch die Empfehlungen dieser Leitlinie hinsichtlich der Verwendung der DVT bei unteren Weisheitszähnen beeinflusst hat.

Die Empfehlungen für den Bereich der zahnärztlichen Implantologie wurden mit denen der derzeit ebenfalls in Überarbeitung befindlichen Leitlinie «Indikationen zur implantologischen 3D-Röntgendiagnostik und navigationsgestützten Implantologie» (AWMFR-Nr. 083-011) abgestimmt. Zudem haben sich seit der letzten Überarbeitung der Leitlinie neue Vorgaben hinsichtlich der Leitlinienerstellung ergeben, die in diese neue Version auch einfließen. In der vorliegenden Version 3.0 der Leitlinie «Dentale digitale Volumentomographie» wurden alle Kapitel überarbeitet. Dasselbe gilt auch für die insgesamt 41 Empfehlungen, die zu einem großen Teil neu formuliert bzw. geringfügig modifiziert und, wo notwendig, präzisiert wurden. Zusätzlich wurde die Leitlinie in Teilen neu gegliedert, um Redundanzen zu vermeiden

2 Die wichtigsten Empfehlungen auf einen Blick

Diese Leitlinie bildet den derzeitigen Wissensstand über die DVT hinsichtlich der technischen Grundlagen, der Anwendungsgebiete sowie der durch sie verursachten Dosis im rechtlichen Umfeld der Bundesrepublik Deutschland ab. Sie dient der Definition von prinzipiellen Rahmenbedingungen bei der Anwendung der DVT innerhalb des Gesamtgebietes der Zahnheilkunde sowie der Mund-, Kiefer- und Gesichtschirurgie in Deutschland.

Auf Grund der Vielzahl der beteiligten Fachgesellschaften und der großen Anzahl der erarbeiteten Empfehlungen erscheint eine kurz gefasste Übersicht über die wichtigsten Empfehlungen nicht sinnvoll.

Die Autoren der Leitlinie verweisen daher auf einen gezielten Zugang über das Inhaltsverzeichnis zu den einzelnen Teilbereichen der Leitlinien.

Inhalt

1	Was gibt es Neues?	i
2	Die wichtigsten Empfehlungen auf einen Blick.....	i
3	Herausgebende	4
3.1	Federführende Fachgesellschaft	4
3.2	Kontakt	4
3.3	Zitierweise	4
3.4	Redaktioneller Hinweis.....	4
4	Geltungsbereich und Zweck.....	5
4.1	Zielsetzung und Fragestellung.....	5
4.2	Adressaten der Leitlinie.....	5
4.3	Ausnahmen von der Leitlinie.....	5
4.4	Patientenzielgruppe	5
4.5	Versorgungsbereich.....	5
4.6	Weitere Dokumente zu dieser Leitlinie.....	6
4.7	Verbindungen zu anderen Leitlinien	6
5	Einleitung	7
5.1	Definition	7
6	Technische Spezifikationen und generelle Anforderungen	9
6.1	Gerätetypen.....	9
6.2	Systemimmanente Rekonstruktionscharakteristiken – Bildqualität.....	9
6.3	Vorteile dreidimensionaler Röntgenbildgebung	10
6.4	Befundung der DVT-Datensätze	10
6.5	Strahlenexposition und Strahlenschutzaspekte	11
6.6	Matchen verschiedener 3D-Datensätze.....	13
7	Indikationen	15
7.1	Grundsätze für die DVT-Anwendung bei Jugendlichen und Kindern	15
7.2	Indikationen im Einzelnen	17
7.2.1	Kariologie.....	17
7.2.2	Parodontologie	17
7.2.3	Endodontie	19
7.2.4	Zahntrauma/Zahntransplantation.....	20
7.2.5	Zahnärztliche Prothetik	22

7.2.6	Kiefergelenk-, Funktionsdiagnostik und –therapie	24
7.2.7	Implantologie.....	26
7.2.8	Retinierte und/oder verlagerte Zähne	29
7.2.9	Intraossäre pathologische Veränderungen wie odontogene Tumoren, größere periapikale knöcherne Läsionen und Zysten und Ostitis, Osteomyelitis und Osteonekrosen.	32
7.2.10	Kieferhöhlenerkrankungen.....	34
7.2.11	Speichelsteine.....	35
7.2.12	Traumatologie knöcherner Strukturen.....	35
7.2.13	Lokalisation von Fremdkörpern.....	37
7.2.14	Komplexe Fehlbildungen (einschließlich Lippen-, Kiefer-, Gaumenspalten, Dysgnathien und erworbenen Defekten).....	37
7.2.15	Diagnostik der oberen Atemwege (u.a. Patienten mit orofazialen Fehlbildungen, Schlafapnoe).....	38
8	Zusammenfassung	40
9	Informationen zu dieser Leitlinie	41
9.1	Zusammensetzung der Leitliniengruppe	41
9.1.1	Redaktion und Koordination/ Leitlinienkoordinator	41
9.1.2	Autoren.....	41
9.1.3	Beteiligte Fachgesellschaften und Organisationen	42
9.1.4	Patientenvertreter.....	42
9.1.5	Methodische Begleitung.....	43
10	Gültigkeitsdauer und Aktualisierungsverfahren	43
11	Verwendete Abkürzungen	44
12	Tabellenverzeichnis.....	44
13	Literatur.....	45

3 Herausgebende

3.1 Federführende Fachgesellschaft

- Arbeitsgemeinschaft für Röntgenologie der DGZMK (ARö)
- Deutsche Gesellschaft für Zahn-, Mund- und Kieferheilkunde (DGZMK)

3.2 Kontakt

Prof. Dr. Ralf Schulze, Leiter Abteilung Oral Diagnostic Sciences, Zahnmedizinische Kliniken
Universität Bern, Freiburgstrasse 7, 3010 Bern, Schweiz, Mail: ralf.schulze@zunibe.ch.

3.3 Zitierweise

ARö, DGZMK: „Dentale digitale Volumentomographie“, Langversion 3.0, 2021, AWMF-
Registernummer: 083-005, <https://www.awmf.org/leitlinien/detail/II/083-005.html>, (Zugriff am:
TT.MM.JJJJ)

3.4 Redaktioneller Hinweis

Ausschließlich aus Gründen der besseren Lesbarkeit wird auf die gleichzeitige Verwendung männlicher, weiblicher und weiterer Sprachformen verzichtet. Dies impliziert keinesfalls eine Benachteiligung der jeweils anderen Geschlechter. Sämtliche Personenbezeichnungen in diesem Dokument sind als geschlechtsneutral zu verstehen.

4 Geltungsbereich und Zweck

4.1 Zielsetzung und Fragestellung

Diese Leitlinie bildet den derzeitigen Wissensstand über die DVT hinsichtlich der technischen Grundlagen, der Anwendungsgebiete sowie der durch sie verursachten Dosis im rechtlichen Umfeld der Bundesrepublik Deutschland ab. Sie dient der Definition von prinzipiellen Rahmenbedingungen bei der Anwendung der DVT innerhalb des Gesamtgebietes der Zahnheilkunde sowie der Mund-, Kiefer- und Gesichtschirurgie in Deutschland und soll hierfür konkrete Handlungsempfehlungen etablieren.

4.2 Adressaten der Leitlinie

Die Leitlinie richtet sich an alle Ärzte und Zahnärzte, die die DVT mit der zahnärztlichen Fachkunde gemäß der „Richtlinie Fachkunde und Kenntnisse im Strahlenschutz bei dem Betrieb von Röntgeneinrichtungen in der Medizin oder Zahnmedizin“ (Bundesregierung BRD 2006) anwenden. Sie dient zur Information von Ärzten weiterer Fachrichtungen.

4.3 Ausnahmen von der Leitlinie

Diese Leitlinie schließt die Anwendungen der DVT in der HNO und anderen medizinischen Gebieten ausdrücklich aus, da diese einer anderen Fachkunde gemäß StrlSchG (Bundesregierung BRD 2017) in Kombination mit der Fachkunderichtlinie (Bundesregierung BRD 2006) unterliegen. Die Anwendung im Sinne dieser Leitlinie ist auf den Bereich des Gesichtsschädels beschränkt.

4.4 Patientenzielgruppe

Zielgruppe sind alle Patienten, bei denen die Anwendung der DVT-Untersuchung erwogen werden kann.

4.5 Versorgungsbereich

Die Leitlinie gilt für den zahnärztlichen und fachzahnärztlichen Versorgungsbereich.

Dies umfasst die Behandlung in Zahnarztpraxen/Zahnkliniken, Zahnarztpraxen/Zahnkliniken in allen Bereichen, in denen Röntgenaufnahmen zur Diagnostik, Therapieplanung und –Kontrolle eingesetzt werden.

- ambulant stationär teilstationär
- Prävention Früherkennung
- Diagnostik Therapie Rehabilitation
- primärärztliche Versorgung spezialärztliche Versorgung

4.6 Weitere Dokumente zu dieser Leitlinie

Bei diesem Dokument handelt es sich um die aktualisierte Leitlinie „Dentale digitale Volumentomographie“ der DGZMK und der ARö. Neben dieser Leitlinie wird es folgende ergänzende Dokumente geben:

- Leitlinienreport

4.7 Verbindungen zu anderen Leitlinien

Bestehende Leitlinien

AWMF-Register Nr. 083-010: S3-Leitlinie: Implantatprothetische Versorgung des zahnlosen Oberkiefers (Deutsche Gesellschaft für Zahn-, Mund- und Kieferheilkunde (DGZMK) 2020)

AWMF-Register Nr. 083-004: S2k-Leitlinie: Therapie des dentalen Traumas bleibender Zähne (Deutsche Gesellschaft für Zahn-, Mund- und Kieferheilkunde DGZMK 2015, in Überarbeitung)

AWMF-Register Nr. 083-011: S2k-Leitlinie: Indikation für die radiologische 3D-Diagnostik und navigierte Implantatinserterion (Deutsche Gesellschaft für Implantologie 2011, in Überarbeitung)

AWMF-Register Nr. 039-093: S1-Leitlinie: Algorithmen für die Durchführung radiologischer Untersuchungen der Kopf-Hals-Region (Deutsche Röntgengesellschaft 2020)

AWMF-Register Nr. 083-027: S3-Leitlinie: Diagnostik und Behandlung von Bruxismus (Deutsche Gesellschaft für Zahn-, Mund- und Kieferheilkunde (DGZMK) 2019)

AWMF-Register Nr. 083-017: S2k-Leitlinie: Instrumentelle zahnärztliche Funktionsanalyse (Deutsche Gesellschaft für Funktionsdiagnostik und -therapie (DGFDT), Deutsche Gesellschaft für Zahn-, Mund- und Kieferheilkunde (DGZMK) 2015, in Überarbeitung)

AWMF-Register Nr.007-086: S2k-Leitlinie: Odontogene Sinusitis maxillaris (Deutsche Gesellschaft für Mund-, Kiefer- und Gesichtschirurgie (DGMKG) 2019)

AWMF-Register Nr.007-003: Operative Entfernung von Weisheitszähnen (Deutsche Gesellschaft für Mund-, Kiefer- und Gesichtschirurgie (DGMKG) 2019)

Angemeldete Leitlinien

AWMF-Register Nr.083-006: Rechtfertigende Indikation bei Röntgenaufnahmen in der Kinderzahnheilkunde (Deutsche Gesellschaft für Zahn-, Mund- und Kieferheilkunde (DGZMK) 2019, angemeldet)

5 Einleitung

5.1 Definition

Bei der DVT handelt es sich um eine digitale Aufnahmetechnik, bei der ein 3D-Strahlenbündel in Kombination mit einem flächigen Detektor verwendet wird. Das Strahlenbündel wird entweder konusförmig (Bildverstärker, technisch veraltet) oder heutzutage zumeist pyramidenförmig (Flatpanel-Detektoren) eingebündelt. Auf einer zirkulären Bahn wird eine große Anzahl von Projektionsaufnahmen erzeugt, aus welchen mittels Rückprojektionsverfahren unmittelbar ein 3D-Volumen der abgebildeten Region berechnet wird. Für das Verfahren typisch ist eine isometrische Ortsauflösung im Volumen in allen drei Raumrichtungen sowie die Konzentration auf die Darstellung von Hochkontrast, d. h. auf Hartgewebe. Gegenüber der klassischen (Einzeilen-) Computertomographie (CT) grenzt sich die DVT durch die Verwendung eines dreidimensionalen Nutzstrahlenbündels sowie eines zweidimensionalen Bildrezeptors technisch ab. Ein weiteres Spezifikum von DVT-Geräten besteht zudem in der Möglichkeit der Abbildung nur eines Teilvolumens (kleines FOV) des durchstrahlten Patientenvolumens (lokale Tomographie (Siltanen u. a. 2003)). Die dentale digitale Volumentomographie (DVT) hat sich zwischenzeitlich als das führende 3D Röntgenverfahren in der Zahnheilkunde etabliert. International wird das Verfahren als (dental) Cone Beam Computed Tomography (CBCT) bezeichnet. Eingeführt in den späten 1990er Jahren (Mozzo u. a. 1998; Arai u. a. 1999), hat sich die DVT in den letzten Jahren für unterschiedlichste Anwendungsbereiche zumeist für die Hartgewebsdiagnostik in der gesamten Zahn-, Mund- und Kieferheilkunde etabliert. Mit mehr als 40 Gerätetypen von 20 Herstellern produziert in sieben Ländern (EFOMP-ESTRO-IAEA 2017) werden unter dem Begriff DVT sehr unterschiedliche Geräte zusammengefasst. Sie sind hinsichtlich ihres technischen Aufbaus sehr inhomogen, was auch für die objektivierbare Bildqualität der unterschiedlichen Geräte gilt (Pauwels, Stamatakis u. a. 2011). Die kleinsten Abbildungsvolumina (Field of View: FOV) liegen bei 4 cm im Durchmesser und 3,7 cm Höhe, die größten bei 24 cm Durchmesser bzw. 23 cm Höhe (Nemtoi u. a. 2013; EFOMP-ESTRO-IAEA 2017). Hinsichtlich der Strahlenexposition sind DVT-Geräte ebenfalls sehr unterschiedlich, so dass sie bezüglich dieses Merkmals nur schwerlich als eine Geräteklasse betrachtet werden können (Ruben Pauwels u. a. 2012).

Als Röntgenverfahren unterliegt die DVT in der Bundesrepublik Deutschland den gesetzlichen Vorgaben des Strahlenschutzes (Strahlenschutzgesetz [StrSchG] (Bundesregierung BRD 2017), Strahlenschutzverordnung [StrlSchV] (Bundesregierung BRD 2018)). Sowohl die technische Entwicklung der Geräte als auch die Anwendungen im Rahmen der gesamten Zahn-, Mund- und Kieferheilkunde inklusive der Anwendungen im Bereich der Mund-Kiefer-Gesichtschirurgie und der Kieferorthopädie unterliegen einer ständigen Veränderung und Weiterentwicklung. Diese Leitlinie soll den derzeitigen wissenschaftlichen Kenntnisstand zusammenfassen hinsichtlich der technischen Möglichkeiten des Verfahrens, seiner klinischen Anwendung sowie auch der durch die Aufnahmen verursachten Strahlenbelastung der Patienten. Hinsichtlich spezieller Situationen bei spezifischen, in anderen Leitlinien abgebildeten Fragestellungen, wird auf die entsprechenden unter Punkt 4.8 gelisteten Leitlinien verwiesen. Röntgendiagnostik stellt ein adjuvantes diagnostisches Verfahren dar, welches in aller Regel eine vorherige klinische Untersuchung sowie Anamneseerhebung voraussetzt. Wie bei jeder Röntgenuntersuchung gilt auch bei der Anwendung der DVT grundsätzlich das ALARA-(As low as reasonably achievable-) Prinzip (European- Commission 2004; A. G. Farman 2005). Das bedeutet, dass

die Anwendung mit der geringstmöglichen Strahlendosis zu erfolgen hat, die zugleich eine für die Fragestellung an die Aufnahme suffiziente Abbildungsqualität garantiert. Gleichzeitig sollte aus strahlenhygienischen Gründen eine zu niedrige Dosis vermieden werden, da möglicherweise aufgrund der resultierenden reduzierten Bildqualität die Fragestellung an die Aufnahme nicht beantwortet werden kann. § 83 des Strahlenschutzgesetzes fordert zusätzlich im Rahmen der rechtfertigenden Indikation für jede Röntgenaufnahme individuell „die Feststellung, dass der gesundheitliche Nutzen der einzelnen Anwendung gegenüber dem Strahlenrisiko überwiegt“ (Bundesregierung BRD 2017). Da es sich bei der DVT um eine immer noch verhältnismäßig neue Technik handelt, ist die wissenschaftliche Datenlage nach wie vor noch lückenhaft. Es liegen nur wenige Daten mit einem hohen Evidenzgrad (s. Leitlinienreport) vor, welche den tatsächlichen diagnostischen oder therapeutischen Vorteil bei Verwendung einer DVT im Vergleich zur Anwendung herkömmlicher zweidimensionaler Röntgenprojektionsverfahren nachweisen. Nur wenige Studien untersuchen patientenorientiert die Wirksamkeit der Untersuchungsmethode (Fryback und Thornbury 1991). Andererseits können einige technische Publikationen Informationen liefern, die auf Grund ihres logisch-analytischen Charakters eine empirische Evaluation unnötig machen und deren Kenntnis somit zur Vermeidung unnötiger empirischer Studien beitragen kann.

Auf Basis der Evidenzlage, die sich in ihrer Bewertung an den Evidenzgraden der Europäischen Leitlinie (European Commission 2012) orientiert, sowie eines strukturierten Konsensusprozesses werden die verschiedenen Grade der Empfehlungen durch die Formulierungen „soll“, „sollte“ und „kann“ ausgedrückt (Erklärungen s. auch Tabelle 1).

Tabelle 1: Beschreibung und Nomenklatur der Empfehlungen

Empfehlung	Empfehlung gegen eine Intervention	Beschreibung
soll/ wir empfehlen	soll nicht / wir empfehlen nicht	starke Empfehlung
sollte/ wir schlagen vor	sollte nicht/ wir schlagen nicht vor	Empfehlung
kann/ kann erwogen werden	kann verzichtet werden	Empfehlung offen

6 Technische Spezifikationen und generelle Anforderungen

6.1 Gerätetypen

Die auf dem Markt befindlichen Geräte unterscheiden sich vorwiegend in der Patientenposition (liegend, sitzend, stehend) sowie in der Größe des FOV und der verwendeten Detektortechnologie (Bildverstärker, Flatpanel-Detektor). Hierbei haben sich in den letzten Jahren vorwiegend Flatpanel-Detektoren durchgesetzt. Die Fixierung des Patientenkopfes während des mehrere Sekunden dauernden Scanvorganges erfolgt meist mittels Kinnstütze, frontalem Aufbiss sowie ggf. mittels zusätzlicher Abstützungs- und Fixierungshilfen (Schläfenstützen, Stirnband). Gerade für kleine FOVs sollten patientenorientierte Zielhilfen (z.B. Laservisiere, Videokameras etc.) integriert sein, um ein exaktes Zielen auf die, im FOV abzubildende, gewünschte Patienten-anatomie zu gewährleisten. Häufig werden in den letzten Jahren Kombinationsgeräte aus Panoramaschichtgerät- und DVT-Gerät auf dem deutschen Markt eingesetzt. Die von diesen Kombinationsgeräten erzeugten Panoramaschicht-Aufnahmen stellen Panoramaschichtaufnahmen im eigentlichen Sinne dar, d.h. sie werden mit Hilfe der linearen Verwischungstomographie erzeugt. Diese sind zu unterscheiden von den aus den 3D-Datensätzen durch Sekundärrekonstruktionen ebenfalls erzeugbaren Panoramarekonstruktionen der DVT-Geräte. Softwareseitig unterscheiden sich die derzeitigen Geräte vorwiegend in den Rekonstruktionsalgorithmen (meist Modifikationen des bekannten, approximativen Feldkamp Algorithmus (Feldkamp, Davis und Kress 1984)) sowie in den zusätzlichen Funktionalitäten der Ausgabe-Software.

6.2 Systemimmanente Rekonstruktionscharakteristiken – Bildqualität

DVT-Geräte generieren ihre Volumendatensätze mittels eines mathematischen Prozesses (Rückprojektion) aus in der Regel mehreren Hundert einzelnen, zweidimensionalen Röntgen-Projektionsaufnahmen. Letztere sind, wie jede technische Messung, fehlerbehaftet. Die auf diesen Messungen sowie vereinfachten physikalischen Annahmen basierenden, errechneten 3D-Rekonstruktionen beinhalten diese Fehler als sogenannte „Artefakte“ (R. Schulze u. a. 2011). Typisch sind hierbei Auslöschungs- und Aufhärtungsartefakte, bedingt durch hochdichte Strukturen (z. B. metallische Restaurationen) in Strahlengangsrichtung (Zhang u. a. 2007; Schulze, Berndt und d’Hoedt 2010; Schulze u. a. 2011). Diese können die Beurteilung von unmittelbar angrenzenden Strukturen (z. B. Approximalräume in der Kariesdiagnostik) unmöglich machen, teilweise können auch pathologische Strukturen vorgetäuscht werden (beispielsweise dunkel/transluzent dargestellte periimplantäre Zonen bei Implantatabbildungen (Schulze, Berndt und d’Hoedt 2010) oder auch im Approximalbereich transluzente Strukturen, die kariösen Läsionen stark ähneln).

Weiterhin kann es zu Aliasing-Artefakten kommen (sog. Moiré-Muster, d. h. sich wiederholende Muster oder Streifen im Bild) (Mueller 1998; Mueller, Yagel und Wheller 1999; R. Schulze u. a. 2011). Bedingt durch die relativ langen Umlaufzeiten von mehreren Sekunden treten zudem Verwacklungsartefakte auf (Holberg u. a. 2005), welche aus technischen Gründen bei höherer Ortsauflösung zunehmen. Zunehmend finden sich Hinweise in der Literatur (Ens u. a. 2010; A. Suomalainen 2010), dass Verwacklungen bedingt durch Patientenbewegung während des Scanvorganges ein häufiges Phänomen darstellen, was auf Grund der langen Umlaufzeiten von im

Mittel zwischen 8 s und 20 s den Erwartungen entspricht. Die erreichbare Ortsauflösung liegt im Vergleich zu hochauflösenden zweidimensionalen Röntgenaufnahmen (z. B. intraorale Tubusaufnahmen) um ca. eine Zehnerpotenz niedriger (Horner, Jacobs und Schulze 2012). Sie liegt bei nicht sichtbar verwackelten DVT-Aufnahmen realistisch im Bereich ungefähr zwischen 1 Lp/mm und 2 Lp/mm. Dies entspricht einer realen Ortsauflösung (bei nicht sichtbar verwackelten Datensätzen) zwischen 0,250 mm und 0,5 mm (Bruellmann und Schulze 2015). Die meisten DVT-Geräte verwenden derzeit 12-bit Aufnahmen, was einem Graustufenumfang von 4096 möglichen Graustufen entspricht (Pauwels u. a. 2012). Der Rauschpegel der DVT-Geräte ist, im Vergleich zur CT, deutlich erhöht (Kalender und Kyriakou 2007; Pauwels u. a. 2012). Die objektivierbare Bildqualität schwankt im abgebildeten Volumen (Hwang u. a. 2016). DVT-Datensätze sind insgesamt dimensionstreu, d.h. die abgebildeten Strukturen werden mit ausreichender Genauigkeit (Horner, Jacobs und Schulze 2012) ungefähr in Originalgröße dargestellt (Hassan, van der Stelt und Sanderink 2009; Maret u. a. 2010; Liang u. a. 2010).

6.3 Vorteile dreidimensionaler Röntgenbildgebung

Dreidimensionale Röntgenbildgebung bietet gegenüber herkömmlichen, zweidimensionalen Verfahren den grundsätzlichen Vorteil, die natürlicherweise vorliegende Dreidimensionalität anatomischer Strukturen ohne Dimensionsverlust wiedergeben zu können. Im Gegensatz zum zweidimensionalen Röntgen, wo die Information in Strahlengangsrichtung (nur als Summationsbild abgebildet) stark reduziert wird, ermöglicht das dreidimensionale Röntgen, wie z. B. die DVT, die Darstellung der abgebildeten anatomischen Strukturen in allen Raumrichtungen. Dies führt zu einem erhöhten Richtungsinformationsgehalt dreidimensionaler Aufnahmen. Die räumliche Zuordnung von anatomischen Strukturen wird in drei Dimensionen häufig überhaupt erst möglich. Für viele Fragestellungen liegt jedoch bisher immer noch keine Evidenz dahingehend vor, inwieweit diese Zusatzinformation einen erhöhten diagnostischen Nutzen bzw. einen klinischen Vorteil für den Patienten erbringt.

6.4 Befundung der DVT-Datensätze

Wie für alle angefertigten Röntgenaufnahmen, ist nach § 85 StrlSchG die Befundung der DVT-Aufnahme verpflichtend vorgeschrieben (Bundesregierung BRD 2017). Dies gilt für das gesamte abgebildete Volumen. Der strukturierte Befundbericht sollte in Anlehnung an DIN-Norm 25300-1 und DIN-Norm 6862-2 2019-09 neben der Beantwortung der medizinischen Fragestellung die Rechtfertigende Indikation, die Fragestellung, die Bewertung der Bildqualität sowie therapierelevante Befunde beinhalten (DIN 2018; DIN 2019). DVT-Datensätze können entweder mit der herstellerseitig zur Verfügung gestellten Viewer-Software befundet werden oder mit speziellen Viewern, die das Datenformat DICOM (Digital Imaging and Communications in Medicine) verarbeiten können. DICOM stellt einen international ubiquitär gültigen Standard für die Bearbeitung, das Handling, Drucken und die Weitergabe von medizinischen Bilddaten dar. Die Befundung der Datensätze auf dem dafür zugelassenen Monitor erfolgt in der Regel auf den multiplanaren Rekonstruktionen (MPR), einer sekundär vom Viewer auf Basis der DICOM-Daten errechneten Schnittbilddarstellung des

Volumendatensatzes geschnitten in den typischen anatomischen Ebenen (axial, coronal, sagittal). Die MPRs sollten dynamisch unter der Nutzung des gesamten Datensatzes in allen Raumrichtungen (Ebenen) durchgesehen werden.

Die Beurteilung der DVT-Aufnahmen erfolgt in der Regel unter Berücksichtigung optimal ausgerichteter Schnittbilder. Sekundär aus den Volumendatensätzen errechnete Panoramaschichtdarstellungen sowie auch Oberflächenrekonstruktionen dienen in der Regel als zusätzliches Hilfsmittel. Eine alleinige Darstellung des Datensatzes als Panoramarekonstruktion zur Befundung ist jedoch unzulässig, da hierdurch ein Großteil des rekonstruierten Volumens nicht befundet werden würde. Die Panoramaschichtdarstellung eignet sich beispielsweise zur Visualisierung der Dentition in der Übersichtsdarstellung. Oberflächenrekonstruktionen sind geeignet zur Übersichts-Visualisierung der knöchernen Anatomie oder der knöchernen Frakturdiagnostik. Analog zur regulären Ausrichtung der Datensätze in der CT sollten die axialen Schichten entsprechend der „Head first-supine“ (HFS) Position ausgerichtet sein, um Seitenverwechslungen zu vermeiden. Hierbei weist die Mitte des Zahnbogens auf den oberen Bildrand und die rechte Patientenseite zum linken Bildrand. Zusätzlich muss zumindest eine Patientenseite auf dem Bild seitenkorrekt gekennzeichnet sein.

6.5 Strahlenexposition und Strahlenschutzaspekte

Eine umfassende systematische Meta-Analyse (Ludlow, Timothy u. a. 2015) ergab bei Verwendung der in (International Commission on Radiological Protection ICRP 2007b) definierten Gewebegewichtungsfaktoren eine effektive Dosis für Erwachsene zwischen 46 bis 1073 μ Sv für große, 9 bis 560 μ Sv für mittlere FOVs sowie 5 bis 652 μ Sv für kleine FOVs. Für Kinder lagen diese Werte zwischen 13 und 769 μ Sv bei großen oder mittleren FOVs sowie zwischen 7 und 521 μ Sv bei kleinen FOVs (Ludlow, Timothy u. a. 2015). Hierbei entsprechen die Feldgrößen dem etablierten Vorschlag von Ludlow und Kollegen (Ludlow und Ivanovic 2008) (klein: Durchmesser bis 10 cm, mittel: Durchmesser: 10 cm bis 15 cm, groß: Durchmesser größer 15 cm). Die zwischen Kindern und Erwachsene differenzierte Aufschlüsselung ist sinnvoll, da aufgrund unterschiedlicher Proportionen (z.B. relativ weiter kranialer Lage der Schilddrüse) die ermittelte effektive Dosis bei gleichen Expositionsparametern in Kinderphantomen ungefähr um 36% größer ist als die im Erwachsenenphantom ermittelte (Ludlow und Walker 2013).

Auffällig ist, dass die effektiven Dosen zwischen einzelnen Geräten stark schwanken (s. a. Abb. 1). Durch verschiedenste Änderungen an den Einzelparametern zwischen den unterschiedlichen Geräten und FOVs erklären sich auch die tendenziell höheren Werte vieler Geräte aus dem Bereich der mittleren FOV-Größen. Aus Gründen des Strahlenschutzes gilt auch für die DVT die Einblendung des Nutzstrahlenbündels, d. h. die Eingrenzung des resultierenden FOV auf die interessierende anatomische (Teil-)Region. Diese führt bei Einblendung auf die untersuchte Region nachweislich zur Dosisreduktion (S. Lofthag-Hansen u. a. 2008), wenn alle anderen Parameter unverändert bleiben. Kinder und Jugendliche weisen ein erheblich erhöhtes Risiko von Folgeschäden nach einer Exposition mit ionisierender Strahlung auf (European-Commission 2004), weswegen bei ihnen eine besonders sorgfältige Nutzen-Risiko Abwägung zu erfolgen hat (s. auch Abschnitt 7.1). Im Vergleich zur herkömmlichen CT (Standard Protokoll) ist die effektive Dosis im Mittel (über alle Feldgrößen) bei der DVT erheblich reduziert (Loubele u. a. 2009; John B. Ludlow und Ivanovic 2008).

Mit dem Dental-CT sind an einigen Geräten und unter Anwendung spezieller Protokolle ähnlich niedrige Dosen wie mit einem DVT-Gerät des mittleren oder oberen Dosisbereichs erreichbar (Cohnen u. a. 2002; Okano u. a. 2009). Zur vergleichenden Beurteilung von Expositionsdosis und resultierendem Bildrauschen bei der CT und DVT liegen bislang nur wenige Daten vor. Sowohl Cohnen et al. (Cohnen u. a. 2002) als auch Suomalainen et al. (Suomalainen, Kiljunen u. a. 2009) fanden für DVT und adaptierte Low-Dose-CT-Protokolle ein gleich hohes Bildrauschen bzw. Kontrast-Rausch-Verhältnis. Allerdings ist anzumerken, dass Vergleiche des Rauschens unter DVT-Geräten oder zur CT derzeit nicht valide sind, da die hierfür erforderliche Kalibrierung der Hounsfield-Einheiten derzeit bei keinem DVT-Gerät gegeben ist (Blendl u. a. 2012; Pauwels, Jacobs u. a. 2015). Bei der DVT ist zudem zu beachten, dass aufgrund des lokalen Tomographieeffektes außerhalb des bilderzeugenden FOV gelegene Strukturen zu einem erhöhten Bildrauschen führen können (Arai u. a. 1999; Daatselaar, van der Stelt und Weenen 2004; Katsumata u. a. 2009).

In der Anwendung sollte grundsätzlich das international etablierte ALARA-Prinzip verfolgt werden. Zunehmend wird auch das ALADA (as low as diagnostically acceptable) – Prinzip angewendet, welches den Fokus auf die Optimierung der Strahlendosis in der medizinischen Bilddiagnostik legt, wie es vom Nation Council on Radiation Protection and Measurements (NCRP) vorgeschlagen wurde (White u. a. 2012; Yeung, Jacobs und Bornstein 2019). Risikoabschätzungen sind bei niedrigen Dosiswerten schwierig und basieren hauptsächlich auf der Auswertung von Kohorten von Überlebenden der Atombombenabwürfe in Japan 1945 in Kombination mit der im Strahlenschutz international akzeptierten “Linear No Threshold (LNT)- Annahme” (BEIR 2006). Das geschätzte Risiko durch die Exposition mit ionisierender Strahlung einer DVT-Aufnahme zu versterben (risk of exposure-induced death (REID)(BEIR 2006)) liegt im Mittel zwischen 6 Fällen pro einer Million (Pauwels, Cockmartin u. a. 2014), wobei es im Durchschnitt für Frauen im Vergleich zu Männern um 40% erhöht ist (Pauwels, Cockmartin u. a. 2014). Eine andere Studie berechnete für Zehnjährige ein doppelt so hohes Risiko, wie für die Exposition Dreißigjähriger (Yeh und Chen 2018).

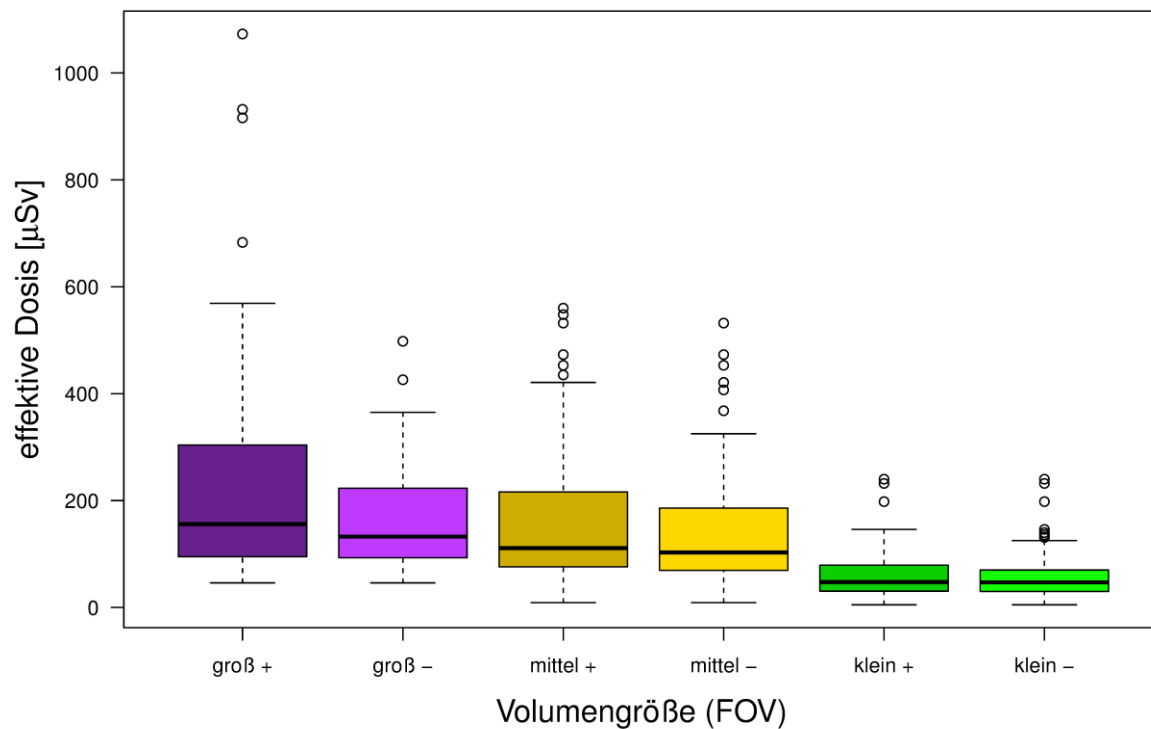


Abbildung 1: Dosiswerte für die DVT aus einer aktuellen Meta-Analyse (Ludlow, Timothy u. a. 2015). Hierbei bezeichnet '+' jeweils die Werte inklusive, '-' exklusive des dosisintensivsten Gerätes der Metaanalyse (CB Mercuray). Die Box repräsentiert 50% der Werte vom 25% bis zum 75%-Quartil, der Medianwert ist jeweils als horizontale Linie in der Box dargestellt; die Einziehungen illustrieren das 95%-Konfidenzintervall des Mittelwertes. Volumengrößen: klein: $\varnothing < 10$ cm; mittel: $\varnothing 10$ cm bis 15 cm; groß: $\varnothing > 15$ cm.

6.6 Matchen verschiedener 3D-Datensätze

Zur Informationsanreicherung von DVT-Daten existieren Registrierungsalgorithmen, die unterschiedliche Datenquellen möglichst geometrisch korrekt miteinander verbinden (matchen/registrieren) können. Hierdurch wird eine fusionierte Darstellung von mehreren unterschiedlichen Datensätzen eines Patienten ermöglicht. Es können verschiedene DVT-Datensätze, oder komplementäre 3D-Daten, wie dreidimensionale Fotografien oder digitale prothetische Planungsdaten wie z.B. 3D-Modelldaten oder 3D-Daten der geplanten prothetischen Versorgung (Wax-up, Set-up, Modell) als Grundlage des Backward-Planning mit DVT-Daten registriert werden.

Das Matchen verschiedener DVT-Datensätze dient häufig zum Vergleich von DVT-Aufnahmen zu unterschiedlichen Zeitpunkten oder zur Zusammensetzung von DVTs unterschiedlicher anatomischer Regionen eines Patienten. Bei der Registrierung von mehreren DVT-Datensätzen unterschiedlicher anatomischer Regionen muss die kumulierte Dosis der Aufnahmen, sowie eine Ungenauigkeit von bis zu 1,7mm berücksichtigt werden (Kopp 2010). Mehrere kleinvolumige DVTs haben dabei häufig eine höhere Dosis als ein einziges großvolumiges DVT.

Die computerunterstützte Implantatplanung und Bohrschablonenerstellung, basierend auf fusionierten oder gematchten Daten aus DVT und digitalen prothetischen Planungsdaten der Dentition eines Patienten, findet zunehmend Verbreitung. Der sogenannte digitale Workflow zur

Implantatplanung und Bohrschablonenerstellung bietet dabei Vorteile im klinischen Ablauf wie auch in den nachfolgenden prothetischen Versorgungsmöglichkeiten (Vercruyssen, Laleman u. a. 2015). Hinsichtlich der Registrierung ist methodisch zu unterscheiden zwischen dem Matchen von Datensätzen, die aus zwei oder mehr DVTs resultieren und solchen, die aus einem DVT und digitalen prothetischen Planungsdaten beruhen. Letztgenannte berücksichtigen 3D-Oberflächendaten (z.B. der Zähne oder der Schleimhaut) mit einer Messunsicherheit im Bereich von ca. 0,1 bis 0,3 mm (Schnutenhaus, Gröller u. a. 2018) und können, messtechnisch bedingt, von den 3D-Volumendaten abweichen. Verfahren zum Matchen von DVT-Daten mit digitalen prothetischen Planungsdaten sind entweder manuell, semiautomatisch oder vollautomatisch. Die manuelle Registrierung gelingt durch den visuellen Vergleich von gemeinsamen anatomischen Merkmalen. Aufgrund der komplexen dreidimensionalen Aufgabe und der unterschiedlichen Bildqualität können hierbei erhebliche Abweichungen entstehen. Semi-, oder vollautomatische Algorithmen liefern Ergebnisse mit Abweichungen im Submillimeterbereich (Ritter u. a. 2012; Noh u. a. 2000).

In Abhängigkeit von der Anzahl bereits vorhandener Restaurationen kommt es zu Artefakten, die zu signifikanten Abweichungen zwischen DVT- und Scandaten führen (Derksen u. a. 2017). Aber auch ohne Artefaktbildung scheint es zu Abweichungen zwischen der tatsächlichen Situation am Patienten und der digitalen Darstellung zu kommen, was zu Ungenauigkeiten bei der Herstellung der Bohrschablonen führt (Denk u. a. 2017). Insbesondere scheinen DVT signifikant erhöhte mesio-distale und vertikale, d.h. die Insertionstiefe von Implantaten betreffende, Abweichung der Planungsdaten zu beinhalten (Widmann u. a. 2016).

Eine voll- oder semiautomatische Registrierung ist hilfreich, eine visuelle Überprüfung muss aber immer erfolgen und messtechnische Spezifika (Artefakte, Oberflächen- versus Volumendaten) berücksichtigen.

Konsensbasierte Empfehlung 1 (neu)	
Die Aufteilung eines diagnostisch relevanten Bereiches in mehrere kleinvolumige DVTs anstelle der Anfertigung eines auf diesen Bereich angepassten, einzelnen DVTs ist nicht indiziert . Abstimmung: 15/0/1/15 (ja/nein/Enthaltung/Anzahl der Stimmen)	starker Konsens
Expertenkonsens	

Konsensbasierte Empfehlung 2 (neu)	
Die visuelle Überprüfung des Matchens/Registrierens von DVT-Daten und digitalen prothetischen Planungsdaten oder dreidimensionalen Fotografien ist indiziert . Abstimmung: 16/0/0/16 (ja/nein/Enthaltung/Anzahl der Stimmen)	starker Konsens
Expertenkonsens	

7 Indikationen

7.1 Grundsätze für die DVT-Anwendung bei Jugendlichen und Kindern

Kinder und Jugendliche weisen im Verhältnis zu Erwachsenen ein überproportional erhöhtes inhärentes Risiko für Strahlenschäden auf (European-Commission 2004; Brenner und Hall 2007; Hoffmann, Salfner und Malek 2013; Bundesregierung BRD 2018). Aufgrund ihrer geringeren Körpergröße und -dicke erhalten Kinder bei gleichen Expositionsparametern eine höhere Dosis (International Commission on Radiological Protection ICRP 2007a). Diese Gründe machen eine besonders strenge Indikationsstellung für diese Personengruppe notwendig. Forschungsergebnisse zu Indikationen der DVT bei Kindern sind limitiert. Bislang wurden keine indikationsorientierten und patientenspezifischen Protokolle für die DVT entwickelt und in den verfügbaren Publikationen werden häufig inkonsistente und unzureichende Empfehlungen zur Verringerung der Strahlendosis bei Kindern und Jugendlichen abgegeben (Aps 2013; Hidalgo-Rivas u. a. 2014; AC Oenning u. a. 2018).

Dessen unbeschadet kann die dreidimensionale Bildgebung bei orofazialen Pathologien und Erkrankungen der Kieferknochen, sowie einer Reihe spezifischer Indikationen dennoch gerechtfertigt sein (European Commission 2012; Kapila und Nervina 2015; P. Jaju und S. Jaju 2015). Die rechtfertigende Indikation erfordert die Feststellung, dass der gesundheitliche Nutzen der Anwendung gegenüber dem Strahlenrisiko überwiegt. Andere Verfahren mit vergleichbarem gesundheitlichem Nutzen, die mit keiner oder einer geringeren Strahlenexposition verbunden sind, sind bei der Abwägung zu berücksichtigen. Medizinische Strahlenexpositionen im Rahmen der zahnärztlichen Betreuung von Kindern und Jugendlichen müssen einen hinreichenden Nutzen erbringen, wobei die durch eine Röntgenuntersuchung bedingte Strahlenexposition so weit einzuschränken ist, wie dies mit den Erfordernissen der medizinischen Wissenschaft zu vereinbaren ist (ALARA-Prinzip). Zu berücksichtigen ist bei der Auswahl des jeweiligen Verfahrens, dass die DVT-Anwendung mit der mindestens 10fachen effektiven Dosis im Vergleich zur intraoralen Tubus- oder Aufbissaufnahme verbunden ist. Da für die Anwendung der DVT-Technik im Kindes- und Jugendalter bei vielen Fragestellungen noch keine hinreichende Evidenz vorliegt, ist die Indikation im Einzelfall sorgfältig abzuwägen (European Commission 2004; European Commission 2012). Eine ersatzweise Anfertigung einer DVT-Aufnahme ausschließlich zur anschließenden Berechnung von zweidimensionalen Aufnahmen (z. B. Panoramarekonstruktion oder Fernröntgen-Seitenaufnahme) ist aus Strahlenschutzgründen nicht gerechtfertigt.

Konsensbasierte Empfehlung 3 (modifiziert)	
Bei der Anwendung der DVT bei Kindern und Jugendlichen soll die Indikation besonders streng gestellt werden. Abstimmung: 16/0/0/16 (ja/nein/Enthaltung/Anzahl der Stimmen)	starker Konsens
Expertenkonsens	

Im Sinne des im Strahlenschutz bekannten Optimierungsprinzips sollten die Möglichkeiten zum Einsatz dosissparender Techniken, insbesondere bei der Anfertigung von DVT-Aufnahmen bei Kindern und

Jugendlichen, soweit möglich, ausgeschöpft werden (Bundesregierung BRD 2018). Hierzu gehört beispielsweise (z. B. bei DVT-Aufnahmen zum Aufsuchen retinierter Zähne und Zahnanlagen) die Reduktion des Umlaufs auf lediglich einen Halbkreis (180°), wenn dies das DVT-Gerät ermöglicht, sowie die Reduktion der Milliamperezahl.

Unabhängig von dem im Gegensatz zur zweidimensionalen Röntgendiagnostik erwartbaren Vorteil bei der Lokalisation von Zähnen, ist bei Kindern und Jugendlichen jedoch besonders der Aspekt der mit der DVT-Diagnostik verbundenen, erhöhten Dosis zu beachten.

Konsensbasierte Empfehlung 4 (modifiziert)	
Bei der Anfertigung von DVT-Aufnahmen bei Kindern und Jugendlichen sollen Maßnahmen zur Reduktion der Strahlenbelastung, soweit dies gemäß dem ALARA-Prinzip möglich ist, ausgeschöpft werden. Abstimmung: 16/0/1/16 (ja/nein/Enthaltung/Anzahl der Stimmen)	starker Konsens
Expertenkonsens	

In Anbetracht der in der Vergangenheit gut funktionierenden Therapie auf Basis zweidimensionaler Röntgenaufnahmen ist abzuwarten, inwieweit zukünftig Evidenz hinsichtlich eines Vorteils für den Patienten erkennbar wird, bevor eine umfangreichere Anwendung der DVT für diese diagnostischen Zwecke propagiert werden kann (European Commission 2012). Die generelle Empfehlung, dass die DVT nicht als bildgebendes Verfahren zur Kariesdetektion geeignet ist (s. Abschnitt 7.2.1) trifft selbstverständlich auch im Milch- und Wechselgebiss zu, zumal hier die mit der DVT verbundene erhöhte Dosis an Röntgenstrahlung einen zusätzlichen Ablehnungsgrund bildet.

Konsensbasierte Empfehlung 5 (neu)	
Für die kieferorthopädische DVT-Routinediagnostik bei Kindern und Jugendlichen besteht auf Grund der im Vergleich zu den zweidimensionalen Röntgenaufnahmen deutlich erhöhten Strahlendosis sowie des bisher nicht nachgewiesenen Nutzens für den Patienten derzeit keine Indikation (European Commission 2012) Abstimmung: 22/0/0/22 (ja/nein/Enthaltung/Anzahl der Stimmen)	starker Konsens
Expertenkonsens	

7.2 Indikationen im Einzelnen

Im Folgenden sind die Indikationen zusammengefasst nach Indikationsgruppen dargestellt.

7.2.1 Kariologie

Hinsichtlich der Kariesdiagnostik erreicht eine hochauflösende DVT-Untersuchung bei ungefüllten Zähnen die Sensitivität von filmbasierten oder digitalen Intraoralaufnahmen (Akdeniz, Gröndahl und Magnusson 2006; Haiter-Neto, Wenzel und Gotfredsen 2008). In der Nachbarschaft von Metallrestorationen treten jedoch Metallartefakte (Schulze u. a. 2011; Zhang u. a. 2007) sowie Artefakte bedingt durch die Hartschicht der Nachbarzähne auf, welche in der klinischen Anwendung die approximale Kariesdiagnostik unmöglich machen können. Der überwiegende Anteil der in der Literatur zu findenden Studien sind Laborstudien an extrahierten Zähnen, bei denen modifizierte Einstellungen und spezielle Hilfsmittel verwendet wurden, die eine Übertragung auf alle digitalen Volumentomographen unmöglich machen (Haiter-Neto, A. Wenzel und Gotfredsen 2008; Park u. a. 2011). In-vitro-Studien zeigen, dass die dort verwendeten Systeme eine Tendenz zu einer im Vergleich zu 2D-Aufnahmen höheren Genauigkeit in der Detektion von okklusalen (Kamburoğlu u. a. 2011; Kayipmaz u. a. 2011) und tiefen im Dentin liegenden kariösen Läsionen (Young u. a. 2009) aufweisen (Park u. a. 2011). Die Anwendung zur Kariesdiagnostik im approximalen Bereich ist jedoch, auch wenn keine Artefakte vorhanden sind, limitiert, da sie gegenüber dem zweidimensionalen Verfahren keinen diagnostischen Mehrwert haben (E. A. Khan, Tyndall und Caplan 2004; Tsuchida, K. Araki und Tomohiro Okano 2007; Kayipmaz u. a. 2011; Z.-l. Zhang u. a. 2011).

Konsensbasierte Empfehlung 6 (unverändert)	
Nach bisheriger Datenlage ist die DVT zur Kariesdiagnostik nicht indiziert . Abstimmung: 20/0/0/20 (ja/nein/Enthaltung/Anzahl der Stimmen)	starker Konsens
Expertenkonsens	

7.2.2 Parodontologie

Die Feststellung und Bewertung parodontaler Erkrankungen erfolgt primär durch klinische Untersuchungen. Die zusätzliche Anfertigung von Röntgenaufnahmen kann erforderlich sein, wenn dadurch zusätzliche Informationen gewonnen werden, die Konsequenzen für Therapie oder Prognose haben. Röntgenaufnahmen können nur die Information über das Vorhandensein parodontalen Knochenabbaus liefern. Ob dieser Knochenabbau aktuell fortschreitet oder sich in der Vergangenheit ereignet hat und seitdem stagniert, kann nur im Vergleich von Röntgenaufnahmen, die in zeitlichem Abstand von mehreren Monaten in möglichst gleicher Projektion angefertigt wurden, differenziert werden.

Die Frage, ob eine aktive Erkrankung mit pathologisch vertieften entzündeten Taschen oder ein „Zustand nach Parodontitis“ mit Knochenabbau, aber ohne pathologisch vertiefte Taschen vorliegt, wird durch klinische Untersuchungen (Sondierungstiefen) geklärt. Die bekannte, zweidimensionale Projektionsradiographie reduziert die dreidimensionale Realität der Hartgewebe auf zweidimensionale Bilder und hat deshalb in der Darstellung des parodontalen Knochenabbaus insbesondere vestibulär und oral der Zähne oder im Furkationsbereich Nachteile (Graetz u. a. 2014). Deshalb ist die Möglichkeit einer dreidimensionalen röntgenologischen Darstellung für die parodontale Diagnostik sehr interessant.

Andere Studien können informell bewertet werden: Ein DVT mit begrenztem Volumen ermöglicht laut Laborstudien die Darstellung parodontaler Knochendefekte mit guter Genauigkeit und Dimensionstreue (Mengel u. a. 2005; Pinsky u. a. 2006; Mol und Balasundaram 2008). Dabei ergab eine Studie allerdings eine weniger gute Darstellung der Frontzahnregion im DVT (Mol und Balasundaram 2008). Eine weitere Studie ergab interessanterweise keine Unterschiede zwischen Knochensondierung, zweidimensionalen Röntgenaufnahmen und DVT (Misch, Yi und Sarment 2006). Das Fehlen statistisch signifikanter Unterschiede zwischen Messungen auf zweidimensionalen Röntgenaufnahmen und DVT wird auch von anderen Arbeitsgruppen berichtet (Vandenberghe, Jacobs und Yang 2007). Dabei ist allerdings zu berücksichtigen, dass auf zweidimensionalen Röntgenaufnahmen Messungen vestibulär und oral von Zähnen nicht möglich sind. In einer großen Ex-vivo-Studie war die Validität von Messungen auf Querschnittsdarstellungen im DVT besser als auf zweidimensionalen Röntgenaufnahmen, nicht aber auf Panoramarekonstruktionen aus DVT-Datensätzen. Darüber hinaus war das DVT intraoralen Röntgenaufnahmen in der Darstellung von Knochentaschen und Furkationen überlegen (Vandenberghe, Jacobs und Yang 2008). In der Darstellung eines simulierten Parodontalspalts war das DVT intraoralen Röntgenaufnahmen ebenfalls überlegen (Jervøe-Storm u. a. 2010).

In einer kleinen klinischen Studie mit Patienten, die an Furkationsdefekten von Oberkiefermolaren chirurgisch behandelt wurden, wurde eine hohe Übereinstimmung der intraoperativen Furkationsmessungen mit den Messungen auf präoperativ angefertigten DVTs gefunden (Walter u. a. 2012; Takane u. a. 2010). Takane et al. (Takane u. a. 2010) nutzten DVTs, um anhand der Darstellung einer zweiwandigen Knochentasche in einem Phantommodell Barrieremembranen für die gesteuerte Geweberegeneration vorzubereiten.

Bhatavadekar und Paquette (Bhatavadekar und Paquette 2008) berichten in einem Fallbericht über die Möglichkeit, die knöcherne Heilung in Knochentaschen nach parodontalchirurgischer und regenerativer Therapie mittels DVT darzustellen. Laborstudien erlauben keinen sinnvollen Vergleich der Darstellung des parodontalen Knochenabbaus durch DVT mit dem primären diagnostischen Parameter, der Erhebung von Sondierungsparametern (Sondierungstiefen, Attachmentverluste).

Zwar zeigen aktuelle Übersichtsarbeiten bei heterogener Studienlage das ein DVT ein genaues Diagnoseinstrument in der Parodontologie darstellt, jedoch muss die Indikation sehr sorgfältig abgewogen werden und sollte spezifischen Therapieplanungen z.B. komplexer parodontaler Fälle vorbehalten bleiben (Woelber u.a. 2018, Walter u.a. 2020)."

Konsensbasierte Empfehlung 7 (unverändert)	
Die DVT sollte nicht zur routinemäßigen parodontalen Diagnostik angewendet werden. Abstimmung: 20/0/0/20 (ja/nein/Enthaltung/Anzahl der Stimmen)	starker Konsens
Expertenkonsens	

Konsensbasierte Empfehlung 8 (geprüft)	
DVT-Aufnahmen mit begrenztem Volumen können in einzelnen Fällen, in denen klinische Befunde und zweidimensionale Röntgenbefunde nicht ausreichen, um eine Therapieentscheidung zu fällen, zur Darstellung von Knochentaschen und Furkationsdefekten indiziert sein. Abstimmung: 17/0/0/17 (ja/nein/Enthaltung/Anzahl der Stimmen)	starker Konsens
Expertenkonsens	

7.2.3 Endodontie

Grundlage vor der Anfertigung einer DVT-Aufnahme für das Fachgebiet der Endodontie bildet eine umfangreiche Basisdiagnostik im Vorfeld (Special Committee to Revise the Joint AAE/AAOMR Position Statement on use of CBCT in Endodontics 2015; European Commission 2012). Das FOV wird auf die fragliche Region begrenzt und eine möglichst hohe nominelle Auflösung wird angestrebt (Special Committee to Revise the Joint AAE/AAOMR Position Statement on use of CBCT in Endodontics 2015; European Commission 2012), im Sinne einer Voxelgröße von 120 µm oder weniger (William C. Scarfe, Levin u. a. 2009). Auf Grund der langen Umlaufzeiten, der dadurch eintretenden minimalen Patientenbewegungen und der statischen Annahmen der Rekonstruktionsalgorithmen ist jedoch die tatsächlich erreichbare Ortsauflösung limitiert (Schulze u. a. 2011; Bruellmann und Schulze 2015) (s. auch Abschnitt 6.2). Für kleine knöcherne apikale Läsionen weist die DVT im Vergleich zu intraoralen Röntgenaufnahmen eine höhere Sensitivität auf und zeigt diese bereits in einem früheren Stadium (Petersson u. a. 2012).

Ob sich Behandlungspläne bei Vorliegen von DVT-Aufnahmen ändern, ist auf Basis der vorhandenen Literatur noch unschlüssig (Kruse u. a. 2015). Auch ist der Benefit für die Patienten bei Verwendung von DVT- Aufnahmen in der Endodontie unklar (C. Kruse u. a. 2015; Rosen u. a. 2015) Allerdings hat in bestimmten Indikationsbereichen das Vorliegen einer DVT-Aufnahme einen signifikanten Einfluss auf die Therapieentscheidung (Rodríguez, Abella u. a. 2017; Rodríguez, Patel u. a. 2017; Ee, Fayad und Johnson 2014; Venskutonis u. a. 2014; Mota de Almeida, Knutsson und Flygare 2014).

Konsensbasierte Empfehlung 9 (modifiziert)	
<p>Die kleinvolumige dentale digitale Volumentomographie kann in einzelnen Fällen indiziert sein:</p> <ul style="list-style-type: none"> • für die periapikale Untersuchung, wenn zweidimensionale Röntgenaufnahmen bei Vorliegen klinischer Befunde und Symptome keine entsprechenden Befunde darstellen. • zur Detektion von Wurzelfrakturen, wenn die klinischen Befunde und Symptome eine entsprechende Verdachtsdiagnose nicht ausreichend absichern. • bei Verdacht auf oder Vorliegen von Perforationen, insbesondere Stiftperforationen. • wenn die endodontologische Therapie durch bestimmte Begleitumstände erschwert wird, wie komplexe Anatomie des Wurzelkanalsystems oder Wurzelresorptionen. • zur Planung endodontologisch-chirurgischer Behandlungen, insbesondere dann, wenn erschwerende Faktoren, wie die Gefährdung anatomischer Nachbarstrukturen, vorliegen. • zur Lagebestimmung von frakturierten Wurzelkanalinstrumenten, wenn die zweidimensionale bildgebende Diagnostik diese nicht zweifelsfrei zulässt. • zur Beurteilung von internen und externen Wurzelresorptionen, wenn die zweidimensionale bildgebende Diagnostik keine oder unzureichende Informationen für die Behandlungsplanung und Prognose bietet. <p>Abstimmung: 17/0/0/17 (ja/nein/Enthaltung/Anzahl der Stimmen)</p>	<p>starker Konsens</p>
Expertenkonsens	

7.2.4 Zahntrauma/Zahntransplantation

Dentales Trauma

Dentale Traumata sind recht häufige Ereignisse, deren Prävalenz weltweit mit etwa 25% bis 30% über alle Altersgruppen angegeben wird (Deutsche Gesellschaft für Zahn-, Mund- und Kieferheilkunde DGZMK 2015, verlängert bis 30.05.2020). Zahnwurzel- und Alveolarfortsatzfrakturen sowie Dislokationen von Zähnen sind bei dentalen Traumata prinzipiell der Diagnostik durch die DVT zugänglich. Wurzelfrakturen werden mit unter 10% der Verletzungen bei dentalen Traumata angegeben (Calişkan und Türkün 1995; Bastone, Freer und J. McNamara 2000; Lauridsen u. a. 2012), wobei sie am häufigsten bei Patienten ab dem mittleren Erwachsenenalter auftreten (Tavares u. a. 2018). Alveolarfortsatzfrakturen werden ungefähr mit einem Anteil von 5% an den dentalen Traumata angegeben (Calişkan und Türkün 1995; Bastone, Freer und J. McNamara 2000). Wurzelfrakturen werden in der DVT mit höherer diagnostischer Sicherheit festgestellt, als in intraoralen

Tubusaufnahmen (Salineiro u. a. 2017). Die DVT trägt hier zu einer genaueren Bewertung der Lage, Ausdehnung und Richtung von Wurzelfrakturen bei (Cotton u. a. 2007; Kamburoglu u. a. 2013; Jones u. a. 2015). Das Vorliegen von Aufhärtungsartefakten reduziert jedoch die diagnostische Genauigkeit des DVTs (European Commission 2012; Salineiro u. a. 2017). Auf Wurzelfrakturen im Zusammenhang mit endodontischer Therapie wird in Abschnitt 7.2.3 näher eingegangen. Isolierte Zahntraumata im Milchgebiss bedürfen in der Regel keiner Röntgendiagnostik, sie sind daher auch nicht Gegenstand dieser Leitlinie. Die über dentale Traumata hinausgehende knöcherne Traumatologie des Gesichtsschädels wird in Abschnitt 7.2.12 behandelt.

Konsensbasierte Empfehlung 10 (modifiziert)	
<p>Kleinvolumige DVTs können bei dentalen Traumata indiziert sein, wenn zweidimensionale Bildgebung für die Behandlungsplanung, bei der Detektion von möglichen Wurzelfrakturen oder bei traumabedingt dislozierten Zähnen oder Zahnfragmenten bzw. Fremdkörpern nicht ausreicht.</p> <p>Abstimmung: 14/0/0/14 (ja/nein/Enthaltung/Anzahl der Stimmen); 1 Enthaltung wegen IK</p> <p>Alle Teilnehmer: 16/2/0/16 (ja/nein/Enthaltung/Anzahl der Stimmen)</p>	Starker Konsens
Expertenkonsens	

Zahntransplantation

Eine Besonderheit ist die Einbindung der DVT-Diagnostik in die Transplantation von verlagerten, retinierten oder impaktierten Zähnen. Hierfür ist in der Planungsphase entscheidend, ob ein präoperativ für direkte Messungen nicht zugänglicher Zahn in die vorgesehene Lücke passt. Die DVT ist für diese Messung geeignet (Ohu. a. 2018). Voraussetzung für den Erfolg ist ein maximaler Erhalt des Parodontalen Ligaments (PDL) durch atraumatisches operatives Vorgehen und Vermeidung einer Malnutrition und Exsikkose der Wurzeloberfläche (EzEldeen u. a. 2019). Hierzu ist es essentiell, die Zeit außerhalb der Alveole für den zu transplantierenden Zahn so kurz wie möglich zu halten und das PDL möglichst nicht zu traumatisieren (Tsukiboshi 2002). Zudem können das Platzangebot in der Empfängerregion sowie kritische anatomische Nachbarstrukturen mit Hilfe der DVT genauer eingeschätzt werden. Hierdurch lässt sich die operative Misserfolgsquote durch Platzmangel oder andere Komplikationen wahrscheinlich verringern (Verweij u. a. 2017). Mit Hilfe des bei der DVT gewonnenen Oberflächenmesh-Datensatzes lassen sich mit Hilfe von additiven Verfahren sterilisierbare Kopien des Spenderzahnes herstellen (Honda u. a. 2010), welche zum Anlegen eines Empfängerbettes benutzt werden können. Dies ermöglicht, den Spenderzahn erst nach abgeschlossener Vorbereitung der Neoalveole in einem Zuge zu entwickeln und unmittelbar zu implantieren ohne diesen zwischenlagern zu müssen (Kim, Choi und Pang 2019; Verweij u. a. 2017). Dieses Vorgehen vermeidet Beschädigungen des Transplantats durch Einpassen und verkürzt bzw. vermeidet die extraorale Lagerzeit von Zahntransplantaten (Honda u. a. 2010), was die Prognose der Einheilung voraussichtlich verbessert (Strbac u. a. 2016; Verweij u. a. 2017; Kim, Choi und Pang 2019; EzEldeen u. a. 2019).

Konsensbasierte Empfehlung 11 (neu)	
<p>Eine DVT Bildgebung kann bei Transplantation von verlagerten, retinierten oder impaktierten Zähnen indiziert sein, um Messungen der Zahngröße im Vergleich zur Empfängeralveole durchzuführen und um gegebenenfalls eine Replika zur operativen Vorbereitung der Empfängeralveole herzustellen.</p> <p>Abstimmung: 14/1/0/15 (ja/nein/Enthaltung/Anzahl der Stimmen); 2 Enthaltungen wegen IK</p>	Konsens
Expertenkonsens	

7.2.5 Zahnärztliche Prothetik

Eine DVT-Untersuchung kann bei spezifischen Fragestellungen zur Einschätzung der Pfeilerwertigkeit (s. auch Abschnitte 7.2.2 und 7.2.3) indiziert sein, wenn diese durch klinische Parameter und eine zweidimensionale röntgenologische Darstellung nicht hinreichend geklärt werden kann.

Bei Schmerzsymptomatik mit Verdacht auf Traumatisierung von Nervenaustrittspunkten durch tegumental getragenen Zahnersatz kann im Einzelfall, wenn weder zweidimensional röntgenologisch noch klinisch eine ausreichende Abklärung möglich ist, eine DVT-Diagnostik indiziert sein. In der zahnärztlichen Prothetik kann die DVT zusätzliche Informationen in der Diagnostik und für die Therapieplanung bereitstellen.

DVT können für zahnärztlich-prothetische Fragestellungen mit und ohne eingegliederte Hilfsstrukturen (z.B. Röntgenschablonen) angefertigt werden. Für diagnostische Fragestellungen sind Hilfsstrukturen in der Regel verzichtbar. Für die implantatprothetische Planung kann alternativ zumeist ein Matching von 3D-Röntgendaten und 3D-Modelldaten (intraorale Digitalisierung, extraorale Digitalisierung (Wax-up, Set-up, Modell)) genutzt werden (Schnutenhaus, Gröller u. a. 2018). Für die Einschätzung der Wertigkeit von Zähnen haben sich klinische Untersuchungen und eine zweidimensionale röntgenologische Darstellung mit Hilfe von Intraoral- und Panoramaschichtaufnahmen bewährt.

Beim Vorliegen von Knochentaschen (Vandenbergh, Jacobs und Yang 2008) und Furkationsdefekten (Vandenbergh, Jacobs und Yang 2008; Walter u. a. 2012) sowie endodontischen Fragestellungen zur Qualität von Wurzelkanalfüllungen (Liang u. a. 2011; Wu, Shemesh und Wesselink 2009), zu apikalen Veränderungen (Yoshioka u. a. 2011; Wu, Shemesh und Wesselink 2009; Stavropoulos und Wenzel 2007; Garcia Paula-Silva u. a. 2009), Perforationen und Stiftperforationen (Shemesh u. a. 2011), Wurzelfrakturen (Edlund, Nair und Nair 2011; Hannig u. a. 2005; Hassan, Metska u. a. 2009; Hassan, Metska u. a. 2010), Wurzelresorptionen (Durack u. a. 2011; Cohenca u. a. 2007b) und dentoalveolären Traumata (Cohenca u. a. 2007a; Silveira u. a. 2007) können durch die DVT zusätzliche Informationen gewonnen werden, die Konsequenzen für die Therapie und die Prognose haben können. Eine vorliegende DVT-Aufnahme ist für die Einschätzung von Zähnen bei prothetischer Planung nützlich, da klinische Befunde (Endodontie und Parodontologie) differenzierter bewertet werden können.

Zur Optimierung und Verbesserung der Vorhersagbarkeit eines implantatprothetischen Zahnersatzes ist eine prothetisch basierte Implantatplanung zwingend notwendig. Mittels zweidimensionaler röntgenologischer Darstellung mit Hilfe von Intraoral- und Panoramaschichtaufnahmen in Kombination mit einer Modellanalyse können Orientierungsschablonen gefertigt werden. Die Kombination von DVT-Daten mit den digitalen Daten dentaler Scanner und Gesichtsscanner (s. auch Abschnitt 7.2.7) kann durch die Integration in eine 3D-Planungssoftware zusätzliche Möglichkeiten in der Therapieplanung für ein virtuelles Set-Up bereitstellen (Ganz 2008; Inokoshi, Kanazawa und Minakuchi 2012; McNamara u. a. 2011). Die gewonnenen Informationen erleichtern die prothetische Planung und die Kommunikation mit dem zahntechnischen Labor in Bezug auf die Vorhersagbarkeit, die Materialauswahl sowie der Determinierung einer geeigneten Implantatposition und deren CAD/CAM-basierte Umsetzung in eine Realstruktur (z. B. Implantatbohrschablonen) (Marchack, Charles und Pettersson 2011; J. Neugebauer u. a. 2011). 3D-Daten der knöchernen Situation (DVT) in Kombination mit digitalen prothetischen Planungsdaten (z.B. 3D-Modelldaten, intraorale Digitalisierung, extraorale Digitalisierung) können für eine geführte Implantatinsertion genutzt werden. Dies gilt im Falle vorab geplanter prothetischer Versorgungen sogar einschließlich der Fertigung individuellen Zahnersatzes. Die dabei zu erreichende Genauigkeit entspricht den Anforderungen, die für einen funktionell, ästhetisch und phonetisch optimalen implantatprothetischen Zahnersatz zu erreichen sind (Tahmaseb, Wu u. a. 2018). Durch die unterschiedlichen Fehler/Toleranzen in der Prozesskette (z.B. Fertigungstoleranzen, Positionierungsfehler, Abbildungsfehler) können jedoch Abweichungen entstehen, die im Mittel ungefähr zwischen 1 mm und 2 mm liegen (Cassetta u. a. 2014; Schneider u. a. 2015; Schnutenhaus, Edelmann u. a. 2016; Lee u. a. 2016).

Eine freihändige Implantatinsertion kann zu Abweichungen führen, die zu einem eingeschränkten prothetischen Ergebnis führen können (Vercruyssen, Coucke u. a. 2015). Reichen klinische Untersuchungen und zweidimensionale röntgenologische Verfahren zur Darstellung von therapie relevanten anatomischen Strukturen wie quantitatives und qualitatives Knochenangebot, Nervenverläufen und Nervenaustrittspunkten für die Planung von implantatgestütztem Zahnersatz und herausnehmbarer Prothetik nicht aus, kann eine DVT sinnvoll sein (Braut u. a. 2011; Oliveira-Santos u. a. 2012). Die bildgebende Funktionsdiagnostik wird im Abschnitt 7.2.6 abgehandelt.

Konsensbasierte Empfehlung 12 (neu)	
Eine DVT-Aufnahme kann für eine prothetisch basierte Implantatplanung indiziert sein. Abstimmung: 18/0/0/18 (ja/nein/Enthaltung/Anzahl der Stimmen)	Starker Konsens
Expertenkonsens	

Konsensbasierte Empfehlung 13 (geprüft)	
Eine DVT-Untersuchung kann bei spezifischen Fragestellungen zur Einschätzung der Pfeilerwertigkeit indiziert sein, wenn diese durch klinische	Starker Konsens

Parameter und eine zweidimensionale röntgenologische Darstellung nicht hinreichend geklärt werden kann. Abstimmung: 20/0/0/20 (ja/nein/Enthaltung/Anzahl der Stimmen)	
Expertenkonsens	

Konsensbasierte Empfehlung 14 (geprüft)	
Bei Schmerzsymptomatik mit Verdacht auf Traumatisierung von Nervenaustrittspunkten durch tegumental getragenen Zahnersatz kann im Einzelfall, wenn weder zweidimensional röntgenologisch noch klinisch eine ausreichende Abklärung möglich ist, eine DVT-Diagnostik indiziert sein. Abstimmung: 19/1/0/20 (ja/nein/Enthaltung/Anzahl der Stimmen)	Konsens
Expertenkonsens	

7.2.6 Kiefergelenk-, Funktionsdiagnostik und -therapie

Bei der überwiegenden Mehrheit von Patienten mit Kiefergelenksbeschwerden sind Röntgenaufnahmen nicht zielführend, da knöcherne Abnormalitäten der Kiefergelenke hier nur selten auftreten und häufig nicht mit den Beschwerden korrelieren. In diesen Fällen ist eine Röntgendiagnostik nicht indiziert (European Commission 2012). Die Kiefergelenkdiagnostik mittels Röntgentechniken ist nur bei knöchernen Fragestellungen zielführend (European Commission 2012).

Die DVT kann knöcherne Veränderungen des Kiefergelenks überlagerungsfrei und detailgenau darstellen und eignet sich zur Diagnostik von chronisch degenerativen arthritischen Veränderungen, entzündlichen Arthritiden (wie insbesondere rheumatoider Arthritis, juveniler idiopathischer Arthritis und Psoriasisarthritis), abnormen Positionen des Kondylus in der Gelenkpfanne (z.B. nach Trauma oder Tumoren oder in begründeten Einzelfällen bei der instrumentellen Funktionsanalyse (Deutsche Gesellschaft für Funktionsdiagnostik und -therapie (DGFDT), Deutsche Gesellschaft für Zahn-, Mund- und Kieferheilkunde (DGZMK) 2015)) und Frakturen und Ankylosen sowie Entwicklungsanomalien, Hyperplasien und benignen Tumoren der Gelenkregionen (Barghan, Merrill und Tetradis 2010; Librizzi u. a. 2011). Auch die seltenen malignen Läsionen des Gelenks, wie Osteo- oder Chondrosarkome, können in der DVT-Diagnostik dargestellt werden. Wegen der unzureichenden Weichgewebstdarstellung eignet sich die DVT jedoch nicht zur Diskus-Diagnostik oder zur Darstellung der Bandstrukturen des Kiefergelenks. Hierzu hat sich die MRT-Diagnostik bewährt (Iwasaki u. a. 2010; Petersson 2010). Für die Darstellung der Diskusposition und der Weichgewebe sowie der relativen Position von Kondylus, Diskus und der Fossa articularis ist daher in der bildgebenden Kiefergelenkdiagnostik der Magnetresonanztomographie (MRT) der Vorzug zu geben (Westesson u. a. 1987). Aktuelle Arbeiten zur Kiefergelenksdiagnostik mit hochauflösenden MRTs zeigen nicht nur weiter verbesserte Darstellung der Weichgewebe (Stehling u. a. 2007; Sawada u. a. 2018; Kuhn u. a.

2018), sondern zunehmend auch eine mögliche Beurteilung der knöchernen Strukturen (Takahara u. a. 2017; Sawada u. a. 2018; Matsubara u. a. 2018) des Kiefergelenks. Eine zusätzliche DVT-Diagnostik wird dann nur noch in Einzelfällen notwendig.

Panoramaschichtaufnahmen und Kiefergelenkprojektionen aus Panoramaschichtaufnahme-Geräten sind für die röntgenologische Kiefergelenkdiagnostik nicht geeignet, da 34% bis 45% der tatsächlich vorhandenen Befunde nicht erkannt werden (Honey u. a. 2007). Vergleichsstudien mit CTs belegen, dass die dentale digitale Volumetomographie die gleiche Genauigkeit wie CTs ermöglichen, dies jedoch bei meist deutlich geringerer Strahlenbelastung (Honda, Larheim u. a. 2006; Scarfe, Farman und Sukovic 2006; Hintze, Wiese und Wenzel 2007). Außerdem erzielt die DVT im Minimum die gleichen Resultate wie die konventionelle Tomographie, gleichzeitig ist sie den übrigen Kiefergelenkprojektionen sogar deutlich überlegen (Fu u. a. 2007; Meng u. a. 2007; Sakabe u. a. 2006). Zur Diagnostik erosiver kondylärer Veränderungen und degenerativer knöcherner Kiefergelenkerkrankungen ist die DVT das diagnostische Hilfsmittel erster Wahl (Hussain u. a. 2008; Katakami u. a. 2008; K. Ikeda, Kawamura und R. Ikeda 2011; Marques u. a. 2010). Auch im Hinblick auf quantitative Auswertungen zeigen DVTs deutlich bessere Ergebnisse als zweidimensionale Aufnahmen (Hilgers u. a. 2005; Honda, Arai u. a. 2004).

Wenn ein DVT im Rahmen CMD-Diagnostik zur Darstellung erosiver Veränderungen angefertigt wird, wird im Rahmen der sekundären Rekonstruktion auch die Form und das Volumen der Kiefergelenke inklusive von Asymmetrien der aufsteigenden Äste beurteilt. Bei unklaren Schmerzen ist zudem eine Klassifikation knöcherner Deformationen (Cevidanus u. a. 2010) empfehlenswert.

Konsensbasierte Empfehlung 15 (geprüft)	
Wenn nach klinischer Untersuchung und ggf. Berücksichtigung paraklinischer Befunde ein Verdacht auf eine primär knöcherner Kiefergelenkerkrankung besteht, kann eine DVT-Untersuchung indiziert sein. Abstimmung: 19/0/1/19 (ja/nein/Enthaltung/Anzahl der Stimmen)	Starker Konsens
Expertenkonsens	

Konsensbasierte Empfehlung 16 (modifiziert)	
Zur Beantwortung von Fragestellungen mit Bildgebungsnotwendigkeit zum Diskus articularis bzw. zur artikulären Weichteilpathologie ist eine DVT nicht indiziert . Stattdessen ist ein MRT indiziert . Abstimmung: 17/1/0/18 (ja/nein/Enthaltung/Anzahl der Stimmen)	Konsens
Expertenkonsens	

7.2.7 Implantologie

Für detaillierte Informationen wird auf die, derzeit in Überarbeitung befindliche Leitlinie der Deutschen Gesellschaft für Implantologie verwiesen (Deutsche Gesellschaft für Implantologie 2011, in Überarbeitung). Vor jeder Implantatinsertion ist eine klinische und röntgenologische Diagnostik des Implantatbetts erforderlich.

Diese sollte eine qualitative und quantitative Beurteilung des Knochenangebots ermöglichen sowie die angrenzenden anatomischen Strukturen darstellen, die dabei in allen Raumrichtungen ohne Dimensionsverlust abgebildet und analysiert werden können (Hassfeld 2008; Mengel, Kruse und Flores-de-Jacoby 2006). Dreidimensionale Aufnahmetechniken sind bei komplexen chirurgischen Eingriffen den zweidimensionalen Verfahren überlegen (Tang, Liu und K. Chen 2017). Eine Indikation für dreidimensionale bildgebende Verfahren kann bereits primär nach Anamnese und klinischer Untersuchung, bei einer deutlichen anatomischen Abweichung von der Norm bestehen. Weitere Indikationen können nach orientierender zweidimensionaler Diagnostik bestehen, wenn eine detaillierte räumliche Beurteilung der anatomischen Strukturen und der pathologischen Veränderungen im Zahn-, Mund- und Kieferbereich (z.B. V.a. Zysten, Neoplasien, odontogene Prozesse, Osteopathien) notwendig ist. Lassen sich die erforderlichen Informationen für Diagnostik, Therapieentscheidung sowie in speziellen Fällen für Verlaufskontrollen aus der klassischen zweidimensionalen Bildgebung nicht gewinnen, kann ebenfalls eine dreidimensionale Diagnostik erforderlich sein. Die dreidimensionale Bildgebung bietet Vorteile bei der Vermeidung von Verletzungen wichtiger anatomischer Strukturen, wie den Nervenkanälen des Nervus incisivus (Pires u. a. 2012) sowie im Unterkiefer den des Nervus alveolaris inferior und dessen anteriorer Schleife (Oliveira-Santos u. a. 2012; Brito u. a. 2016). Hierbei ist die Darstellung in der Volumetomographie gleich gut wie in der CT (Naitoh u. a. 2010), daher sollte für Implantatplanungen die DVT anstelle von einer CT verwendet werden (Bornstein, Al-Nawas u. a. 2014).

Wegen der im Durchschnitt geringeren Strahlenbelastung ist der DVT zur Implantatplanung gegenüber der CT der Vorzug zu geben. Unter einer evidenzbasierten Bewertung bleibt der klinische Nutzen, der durch die dreidimensionale Bildgebung erhaltenen Mehrinformation, auf das implantologische Behandlungsergebnis jedoch ungeklärt. Derzeit kann im Hinblick auf die Bildqualität keinem der beiden bildgebenden Verfahren ein genereller Vorzug gegeben werden. Eine Überlegenheit eines der beiden Verfahren im Rahmen der Implantologie ist bisher nicht belegt. Es existieren derzeit keine randomisierten oder kontrollierten Studien am Patienten, die den Nutzen einer dreidimensionalen Diagnostik hinsichtlich der Qualität des Operationsergebnisses und/oder der Häufigkeit von Komplikationen in der Implantologie belegen.

Der implantologische Operateur sollte sich über die mit dem DVT verbundenen gegenüber der zweidimensionalen Bildgebung erhöhten Strahlenbelastung bewusst sein. Dies gilt insbesondere für junge Patienten. Möglichkeiten der Eingrenzung des FOV und damit der Strahlenbelastung sollten genutzt werden. Technische Limitationen können zu einer Indikationseinschränkung führen. So ist zum Beispiel eine Diagnostik der unmittelbaren periimplantären Umgebung (beispielsweise Osseointegration eines Zahnimplantats) aufgrund von Artefakten im DVT und der CT nur eingeschränkt möglich (Draenert u. a. 2007; Schulze, Berndt und d’Hoedt 2010). Inwieweit die DVT für die

Periimplantitisdiagnostik vor dem Hintergrund der in der unmittelbaren Umgebung der Implantatabbildung vorhandenen Abbildungsfehler möglich ist, kann auf Basis der derzeitigen wissenschaftlichen Datenlage nicht sicher geklärt werden. Für in der Implantologie typische lineare Messstrecken wurden bei der DVT maximale relative Fehler zwischen 3% und 8% (A. Suomalainen, Vehmas u. a. 2008; Veyre-Goulet, Fortin und Thierry 2008) ermittelt. Dies bedeutet bei einer Messstrecke einer typischen Implantatlänge von 10 mm eine mögliche Ungenauigkeit von ungefähr 0,3 – 0,8 mm.

Wenn eine virtuelle Planung von Operationen und auch für intraoperativ unterstützende Verfahren bzw. im Rahmen der Präfabrikation von Abutments und Suprakonstruktionen vorgenommen werden soll, ist eine drei dimensionale Röntgendiagnostik erforderlich. Die computergestützte (statische) Implantation mit Hilfe von chirurgischen Schablonen stellt eine zusätzliche Möglichkeit zur prothetisch orientierten Implantation vor allem in komplexen Fällen und bei minimalinvasiver Vorgehensweise dar (Bornstein, Al-Nawas u. a. 2014). In einem systematischen Review (Tahmaseb, Wismeijer u. a. 2014) zur computergestützten Implantation werden bei einer Auswertung von insgesamt 1465 Implantaten mittlere Abweichungen der Implantatapex-Position von der geplanten Position von 1,3 mm angegeben sowie eine maximale Abweichung von 7,1 mm. Bezüglich der Winkelabweichungen wurden bei insgesamt 1845 Implantaten im Mittel eine Abweichung von 3,9° sowie eine maximale Abweichung von der Planungsposition von 21,1° errechnet (Tahmaseb, Wismeijer u. a. 2014).

Die abgebildeten Grauwerte in der DVT sind, anders als in der über die Hounsfield-Skala normierten Werte der CT, nicht standardisiert. Daher ist zwischen verschiedenen Geräten eine quantitative Verwendung der Grauwerte bei DVT-Aufnahmen, beispielsweise zur Knochendichteschätzung, nicht möglich (Bornstein, W. Scarfe u. a. 2014).

Es gibt jedoch Hinweise, dass statt einer rein dichtebasierten Knochendichteschätzung eine strukturelle Analyse des Knochens auf Basis eines DVT möglich ist (Oliveira u. a. 2015; Pauwels, Jacobs u. a. 2015). Die Integration sämtlicher 3D-Informationen (Modelloberflächenscans, Implantatmodelle, DVT-Datensätze etc.) in die Planung und Therapie von zahnärztlichen Implantationen im Sinne eines virtuellen Patienten stellt ein momentanes Ziel zur Verbesserung der patientenspezifischen Implantat-Rehabilitation dar (Jacobs u. a. 2018). Die DVT eignet sich auch für die Planung anderer, bildgestützt hergestellter, patientenindividueller Implantate (z. B. CAD-CAM-Meshes) (Sagheb u. a. 2017).

Die folgenden Empfehlungen orientieren sich an den Empfehlungen aus der aktuellen S2k-Leitlinie der Deutschen Gesellschaft für Implantologie (Deutsche Gesellschaft für Implantologie 2011, in Überarbeitung).

Konsensbasierte Empfehlung 17 (neu)	
Vor einer Implantatinsertion ist eine klinische Untersuchung und eine ausreichende radiologische Diagnostik des Implantatbettes erforderlich. Lassen sich die erforderlichen Informationen für Diagnostik, Therapieentscheidung und Durchführung sowie in speziellen Fällen für Verlaufskontrollen aus der klinischen Untersuchung und/oder der zweidimensionalen Bildgebung nicht gewinnen, sollte eine dreidimensionale Diagnostik erfolgen.	Starker Konsens

Abstimmung: 18/0/0/18 (ja/nein/Enthaltung/Anzahl der Stimmen)	
Expertenkonsens	

Konsensbasierte Empfehlung 18 (modifiziert)	
<p>Bei deutlichen anatomischen Besonderheiten im Implantsgebiet, wie zum Beispiel stark unter sich gehenden Alveolarfortsätzen, starker Alveolarfortsatzatrophie oder in einer OPG-Aufnahme erkennbaren Kieferhöhlensepten, kann eine DVT indiziert sein.</p> <p>Hinweis: Die im Vergleich zur Leitlinie "Indikationen zur implantologischen 3D-Röntgendiagnostik und navigationsgestützte Implantologie" (AWMF-Registernummer: 083-011, (Deutsche Gesellschaft für Implantologie 2011, in Überarbeitung) abgeschwächte, offene Empfehlung erklärt sich durch die exklusive Fokussierung auf die DVT und damit die Nicht-Nennung der Computertomographie in dieser Leitlinie.</p> <p>Abstimmung: 15/1/0/16 (ja/nein/Enthaltung/Anzahl der Stimmen)</p>	Konsens
Expertenkonsens	

Konsensbasierte Empfehlung 19 (modifiziert):	
<p>Eine DVT kann indiziert sein bei speziellen chirurgischen und/oder prothetischen Therapiekonzepten wie Sofortimplantation, Sofortversorgung, navigationsgestützter Implantologie, komplexen interdisziplinären Therapiekonzepten.</p> <p>Abstimmung: 20/0/0/20 (ja/nein/Enthaltung/Anzahl der Stimmen)</p>	starker Konsens
Expertenkonsens	

Konsensbasierte Empfehlung 20 (modifiziert)	
<p>Bei unsicherem Erfolg nach Augmentation kann eine DVT indiziert sein.</p> <p>Abstimmung: 16/0/0/16 (ja/nein/Enthaltung/Anzahl der Stimmen)</p>	starker Konsens
Expertenkonsens	

Konsensbasierte Empfehlung 21 (neu)	
<p>Die DVT sollte aufgrund sehr variabler, durch unterschiedliche Parameter beeinflusster, nichtstandardisierter Grauwerte, nicht zur quantitativen Bestimmung der Knochendichte auf Basis der Grauwerte verwendet werden.</p>	Konsens

Abstimmung: 19/1/0/20 (ja/nein/Enthaltung/Anzahl der Stimmen)	
Expertenkonsens	

7.2.8 Retinierte und/oder verlagerte Zähne

Hinweis: Die hier angeführten Empfehlungen wurden mit der aktuellen Leitlinie “Operative Entfernung von Weisheitszähnen” (AWMF-Registernummer: 007-003, (Deutsche Gesellschaft für Mund-, Kiefer- und Gesichtschirurgie (DGMKG) 2019a) abgestimmt.

Mit der digitalen Volumentomographie steht eine dreidimensionale Bildgebungstechnik für die Indikationsstellung und Therapieplanung von retinierten und/oder verlagerten Zähnen zur Verfügung. Die häufigsten Anomalien der Dentition (Hypodontie) lassen sich mit zweidimensionalen Röntgenverfahren zumeist hinreichend genau diagnostizieren. Bedingt durch die Verfügbarkeit der DVT hat die Frage nach der Notwendigkeit einer 3D-Diagnostik zur Indikationsstellung und Operationsplanung der operativen Zahnentfernung eine zentrale Bedeutung.

Sekundär aus dreidimensionalen DVT-Datensätzen rekonstruierte 2D- und 3D-Ansichten wie z.B. Panoramaansichten können lediglich als Übersicht verwendet werden, da es hierbei gegenüber den 3D-Schnittbildern zu einer geometrischen Verzerrung mit einem mittleren Winkelfehler in der Zahnachse absolut $3,6^\circ \pm 5,7^\circ$ (Mittelwert \pm Standardabweichung) und 10% relativ kommen kann (Lupi u. a. 2018). Die Vorzüge der DVT- Diagnostik im Hinblick auf topographische Information und Dimensionsgenauigkeit sind in den letzten Jahren umfangreich beschrieben worden. Jawad et al. (2016) fanden im Vergleich zur konventionellen Röntgendiagnostik bei einem Kollektiv von 42 retinierten Eckzähnen in 12 von 19 Fällen erst auf den DVT-Aufnahmen Resorptionen an den Nachbarzähnen (Jawad u. a. 2016). Ucar et al. (2017) zeigten ebenfalls detailliert das Ausmaß der Resorption der seitlichen Schneidezähne durch retinierte und verlagerte obere Eckzähne in der DVT auf (46 Patienten mit einem verlagerten oberen Eckzahn und einer unauffälligen Gegenseite zum intraindividuellen Vergleich) (Ucar u. a. 2017). Es zeigte sich keine Abhängigkeit des Ausmaßes der Resorption von der Lage (bukkal oder palatinal) oder der Angulation des Eckzahnes. In mehreren Studien wurde gezeigt, dass die DVT geeignet ist, morphologische Besonderheiten, Lageanomalien und insbesondere auch die fehlende Abgrenzung zwischen Zahnfach und Nervkanal darzustellen und damit besser als die 2D-Panoramaschichtaufnahme für die Einschätzung des Risikos einer Nervschädigung bei der operativen Weisheitszahnentfernung geeignet ist (Ghaemina u.a. 2009; Hasani u. a. 2017; Lübbers u. a. 2011; Neugebauer u. a. 2008; Su u. a. 2017; Suomalainen u. a. 2010; Sursala und Dodson 2007; Tantanapornkul u. a. 2007).

Matzen und Wenzel legten 2015 eine Review-Arbeit zur therapeutischen Effizienz (efficacy) der DVT-Diagnostik bei der Entfernung unterer Weisheitszähne vor (Matzen und Wenzel 2015). Zwar finden sich einige gut dokumentierte Arbeiten zur diagnostischen Überlegenheit der DVT, im Hinblick auf die Vorteile für die Patienten liegen jedoch nur sehr wenige Studien vor und diese zeigen keine Überlegenheit der DVT-Diagnostik gegenüber der herkömmlichen Diagnostik mit Panoramaschichtaufnahmen. Die Autoren weisen auch auf die hohen Kosten bei einem

routinemäßigen DVT-Einsatz hin. Sie empfehlen die DVT-Aufnahme bei mehreren Zeichen für engen Kontakt des Zahnes zum Mandibularkanal in der konventionellen Aufnahme und der Überzeugung des Behandlers, dass sich Therapie und Outcome durch den Einsatz der DVT ändern werden. Die DVT Diagnostik hat im Vergleich zur Panoramaschichtaufnahme eine Auswirkung auf die Häufigkeit der Indikationsstellung zur operativen Entfernung von retinierten Weisheitszähnen aufgrund der Anzahl und Schwere detektierter Pathologien (Matzen, Schropp u. a. 2017a). Zum Beispiel lassen sich kritische Befunde wie die Resorption von Zwölfjahrmolaren durch retinierte untere Weisheitszähne in 3D-Bildgebungsverfahren besser und häufiger als in 2D-Aufnahmen detektieren (Oenning u. a. 2015; Suter u. a. 2019; Tassoker 2019; Wang u. a. 2017). Diese kommen damit klinisch auch häufiger vor, als bislang auf Basis von 2D-Aufnahmen vermutet. Eine retrospektive DVT-basierte Studie an 410 Patienten mit Überlagerung der zweiten und dritten Molaren im 2D-Röntgenbild fand Resorptionen an unteren Zwölfjahrmolaren in 41% der untersuchten Fälle (Matzen, Schropp u. a. 2017b).

Aus der Tatsache, dass diese Merkmale in der 3D-Bildgebung besser als mit der 2D-Panoramaschichtaufnahme dargestellt werden können, kann jedoch noch nicht abgeleitet werden, dass der Gewinn an Informationen über die Wurzelmorphologie und Topographie durch die 3D-Diagnostik tatsächlich zu einer anderen operativen Vorgehensweise geführt hat und dass diese dann auch in einer verminderten Nerv-Schädigungsrate resultiert (Clé-Ovejero u. a. 2017). Auf Basis retrospektiver Daten lag kein Unterschied der Schädigungsrate zwischen 2D- und 3D- Diagnostik vor (Sanmartí-García, Valmaseda-Castellón und Gay-Escoda 2012).

Eine prospektive Studie fand für Weisheitszahnentfernungen bei Diagnostik auf Panoramaschichtaufnahmen ein 1,45fach höheres Risiko unmittelbar postoperativer Nervschädigungen im Vergleich zur 3D- Diagnostik (DVT) (Guerrero u. a. 2014). Eine größere multizentrische prospektiv randomisierte Studie (Petersen, Vaeth und Wenzel 2015) widersprach jedoch dieser Bewertung. Sie berichtete über eine Fallzahl von 268 Patienten mit 320 Weisheitszähnen (Petersen, Vaeth und Wenzel 2015). Die Fallzahlberechnung dieser Arbeitsgruppe ist aber aufgrund nicht plausibler Annahmen von Basis-Schädigungshäufigkeiten (12%) nicht sinnvoll. Darüber hinaus stehen die Einschlusskriterien der Studie (Weisheitszähne mit erhöhtem Risiko der Nervschädigung gemäß Panoramaschichtaufnahme (PSA) im Widerspruch zu der Bewertung durch die Operateure, die die Entfernung nur in rund 20% als schwierig bewerteten.

Außerdem werden nahezu gleiche Operationszeiten (DVT-Gruppe: 11,1 min vs. PSA-Gruppe: 11,9 min) in beiden Studiengruppen angegeben.

Aufgrund der unklaren Studienlage ist nicht zu erkennen, dass die Informationen des DVT die operative Vorgehensweise beeinflusst haben. Korkmaz et al. (2017) untersuchten die Reduktion des Risikos von Nervenschäden bei der Entfernung unterer Weisheitszähne in einem randomisierten und prospektiv beobachteten Kollektiv von 122 Patienten mit 139 entfernten Weisheitszähnen (in der Panoramaaufnahme als Risikokollektiv eingeschätzt) (Korkmaz u. a. 2017). Es wurden 67 Zähne bei 64 Patienten auf Basis der Panoramaschichtaufnahme und 72 Zähne bei 58 Patienten auf Basis einer zusätzlichen DVT-Aufnahme operativ entfernt. Im Hinblick auf Sensibilitätsstörungen fand sich nach 7 Tagen ein signifikanter Unterschied. 8 Patienten in der Panoramaschichtaufnahmegruppe vs. 3 Patienten in der DVT-Gruppe zeigten eine Hypästhesie und 3 Patienten in der Panoramaschichtgruppe (vs. kein Patient in der DVT-Gruppe) wiesen eine Anästhesie auf. Allerdings waren nach 6 Monaten alle Sensibilitätsstörungen vollständig abgeklungen. Hinzu kam eine statistisch signifikant geringere

Operationszeit in der DVT-Gruppe. Die Autoren interpretieren das Ergebnis als vorteilhaft für den Einsatz der DVT bei tiefliegenden Weisheitszähnen. Zwar ergebe sich kein Unterschied nach 6 Monaten, allerdings sei das operative Outcome mit kürzerer Operationszeit und statistisch signifikanter Reduktion temporärer Sensibilitätsstörungen klinisch bedeutsam. Es werden weitere Studien zur Thematik gefordert. Andererseits konnte in einer Querschnittstudie in Finnland über die Jahre 1997 bis 2007 zwar ein drastischer Anstieg der DVT-Untersuchungen festgestellt werden (von 2004 bis 2009 ergab sich ein 5,7facher Anstieg), jedoch konnte statistisch kein Zusammenhang mit der dennoch konstanten Anzahl an Schädigungen des Nervus alveolaris inferior festgestellt werden (Suomalainen u. a. 2013).

Die Studien sind in Anbetracht der sehr geringen Häufigkeit der dauerhaften Nervschädigung möglicherweise zu klein, denn eine realistische Powerkalkulation unter plausiblen Annahmen von Schädigungsraten würde zu einer Fallzahlschätzung von jenseits 150.000 Patienten führen (Roeder, Wachtlin und Schulze 2011). Ein aktuelles europäisches Positionspapier schlussfolgert auf Basis der ausgewerteten Literatur, dass die DVT für die operative Entfernung unterer Weisheitszähne nur dann verwendet werden sollte, wenn der Operateur eine spezifische für diesen Fall individuelle Frage damit beantworten möchte, die nicht mit zweidimensionaler Röntgendiagnostik (Panoramaschicht-/und oder Intraoralaufnahmen) beantwortbar ist (Matzen und Berkhout 2019). Insofern kann derzeit eine Bewertung der Notwendigkeit praktisch nur unter Verwendung von Surrogatparametern, wie der Darstellung von Risikoindikatoren erfolgen. Es gibt erste Hinweise, dass die chirurgische Vorgehensweise durch die Einbeziehung der DVT-Informationen im Einzelfall verändert werden kann (Ghaemina u. a. 2011). Zum Beispiel beschreibt eine neuere Arbeit die DVT basierte Voreinstellung eines Tiefenanschlags für den Bohrer zur nervschonenden Trennung von unteren Weisheitszähnen (Szalma u. a. 2019).

Konsensbasierte Empfehlung 22 (modifiziert)	
<p>Eine dreidimensionale Bildgebung ist vor einer Weisheitszahnentfernung nicht erforderlich, wenn in der konventionell zweidimensionalen Bildgebung <u>keine</u> Hinweise auf eine besondere Risikosituation vorliegen.</p> <p>Abstimmung: 17/1/0/18 (ja/nein/Enthaltung/Anzahl der Stimmen); 2 Enthaltungen wegen IK</p> <p>Abstimmung alle Teilnehmer: 18/2/0/20 (ja/nein/Enthaltung/ Anzahl der Stimmen)</p>	Konsens
Expertenkonsens	

Konsensbasierte Empfehlung 23 (modifiziert)	
<p>Eine dreidimensionale Bildgebung (beispielsweise DVT/CT) kann indiziert sein, wenn in der konventionellen zweidimensionalen Bildgebung Hinweise auf eine unmittelbare Lagebeziehung zu Risikostrukturen oder pathologischen</p>	Konsens

<p>Veränderungen vorhanden sind und gleichzeitig aus Sicht des Behandlers weitere räumliche Informationen entweder für die Risikoaufklärung des Patienten, Eingriffsplanung oder auch für die intraoperative Orientierung erforderlich sind.</p> <p>Abstimmung: 17/1/0/18 (ja/nein/Enthaltung/Anzahl der Stimmen); 2 Enthaltungen wegen IK</p> <p>Abstimmung alle Teilnehmer: 18/2/0/20 (ja/nein/Enthaltung/Anzahl der Stimmen)</p>	
Expertenkonsens	

Konsensbasierte Empfehlung 24 (modifiziert)	
<p>Ergeben sich bei der klinischen Untersuchung oder im Röntgenbefund Anhaltspunkte für atypische Befunde wie überzählige Zahnanlagen und Mesiodentes, verlagerte bzw. impaktierte Zähne, Hyper-, Hypodontien und Dysplasien von Zahnanlagen, Odontome etc. kann in diesen speziellen Fällen eine DVT-Aufnahme indiziert sein, wenn die Kenntnis der topographischen Beziehung für die Therapie relevant ist.</p> <p>Abstimmung: 18/0/0/18 (ja/nein/Enthaltung/Anzahl der Stimmen); 2 Enthaltungen wegen IK</p> <p>Abstimmung aller Teilnehmer: 20/0/0/20 (ja/nein/Enthaltung/Anzahl der Stimmen)</p>	Starker Konsens
Expertenkonsens	

7.2.9 Intraossäre pathologische Veränderungen wie odontogene Tumoren, größere periapikale knöcherne Läsionen und Zysten und Ostitis, Osteomyelitis und Osteochemonekrosen

Für die Diagnostik und insbesondere die Therapieplanung bei größeren periapikalen Läsionen, odontogenen Zysten oder odontogenen Tumoren gelten sinngemäß die oben genannten Empfehlungen zu dentoalveolären Veränderungen. Auch für andere Knochenveränderungen der Kieferregion (wie z.B. Pseudozysten, primäre Knochentumoren, Osteochemonekrosen), die von ihrer Pathogenese nicht odontogenen Ursprungs sind, stellen sich grundsätzlich die gleichen diagnostischen Anforderungen (M. Araki u. a. 2007; Boeddinghaus und Whyte 2008; Koh und Kim 2011; Luo u. a. 2014; Wang u. a. 2017; Kauke u. a. 2018). Diese können zur räumlichen Ausdehnungsbeurteilung, zur genauen Zuordnung zu Nachbarstrukturen (z. B. Zahnwurzeln) und Risikostrukturen eine dreidimensionale Diagnostik erfordern. Die diagnostische Wertigkeit dreidimensionaler Bildgebung für die Osteomyelitis (Termaat u. a. 2005) sowie Chemonekrosen (Barragan-Adjemian u. a. 2008; A. Khan

u. a. 2015) ist unumstritten. Eine 3D-Bildgebung ist sowohl für die Primärdiagnostik als auch für die Therapieplanung und Verlaufskontrolle indiziert. Zunehmend werden auch Arbeiten zur Anwendung der DVT in der bildgebenden Diagnostik der bisphosphonat-assoziierten Knochennekrosen oder generell der Osteochemonekrosen vorgelegt (Wilde u. a. 2012; Guggenberger u. a. 2013; Kaemmerer u. a. 2016). Es herrscht aber noch keine Klarheit, welches Bildgebungsverfahren sinnvoll zur Diagnostik und Operationsplanung einzusetzen ist. Die DVT zeigt das Ausmaß der vorhandenen Knochendestruktion, unterschätzt jedoch den funktionellen Aspekt der Entzündung. Hier ist auf Vorteile der CT im Hinblick auf die Beurteilung der nicht seltenen Mitbeteiligung von Weichteilen und insbesondere auch die Option der MRT-Diagnostik diesbezüglich hinzuweisen. Auch wenn noch kein Standard für die Diagnostik ausgedehnt entzündlicher Prozesse im Kieferbereich definiert werden kann, so herrscht Einigkeit unter den Autoren, dass die Ausdehnung des veränderten Knochens in der Panoramaschichtaufnahme deutlich unterschätzt wird (Fullmer u. a. 2007; Stockmann u. a. 2010; Treister, Friedland und Woo 2010; Demir 2017; Mallya und Tetradis 2018; Shimamoto u. a. 2018).

Konsensbasierte Empfehlung 25 (geprüft)	
<p>Zur Abklärung größerer pathologischer Veränderungen im Kieferknochen wie z.B. großer odontogener Zysten, odontogener Tumoren, primärer Knochtumoren kann eine DVT-Aufnahme indiziert sein, wenn Kenntnisse über die räumliche Lage und Ausdehnung sowie die Zuordnung zu Nachbarstrukturen für die weitere Therapie wichtig sind.</p> <p>Abstimmung: 18/0/0/18 (ja/nein/Enthaltung/Anzahl der Stimmen); 2 Enthaltungen wegen IK</p> <p>Abstimmung aller Teilnehmer: 19/1/0/20 (ja/nein/Enthaltungen/Anzahl der Stimmen)</p>	<p>Starker Konsens</p>
Expertenkonsens	

Konsensbasierte Empfehlung 26 (modifiziert)	
<p>Wenn zur weiteren Abklärung bei der Verdachtsdiagnose einer Osteomyelitis oder Osteonekrose im Kieferknochen eine bildgebende Diagnostik notwendig ist, sollte diese mit dreidimensionalen Techniken erfolgen, beispielsweise DVT, CT, MRT oder SPECT. Bei Kindern und Jugendlichen sollte hier aus Gründen der Strahlenhygiene ein MRT bevorzugt angewendet werden.</p> <p>Abstimmung: 13/0/0/13 (ja/nein/Enthaltung/Anzahl der Stimmen)</p>	<p>Starker Konsens</p>
Expertenkonsens	

7.2.10 Kieferhöhlenerkrankungen

Es wird auf die Leitlinie “Odontogene Sinusitis Maxillaris” (AWMF-Registernummer: 007-086, (Deutsche Gesellschaft für Mund-, Kiefer- und Gesichtschirurgie (DGMKG) 2019b)) hingewiesen.

Der Aussagewert der Schnittbilddiagnostik zur Detektion/Differenzierung von Pathologien der Kieferhöhle und des Mittelgesichts ist unstrittig. Gegenüber der zweidimensionalen Röntgendiagnostik sind wesentliche Vorteile hinsichtlich der Bildinformation und auch der topographischen Orientierung generell akzeptiert. Durch die begrenzte Aussagefähigkeit der zweidimensionalen Röntgendiagnostik besteht die Problematik, dass zusätzlich zur zweidimensionalen Diagnostik eine Schnittbilddarstellung als Endpunktdiagnostik in einem großen Anteil der Fälle notwendig wird, so dass bei Nasennebenhöhlenerkrankungen eine primäre Indikation für eine dreidimensionale Diagnostik, auch im Rahmen der Verlaufskontrolle, besteht (Shahbazian und Jacobs 2012; Guijarro-Martínez und Swennen 2011). Bei klinischen Verdachtsmomenten kann daher auch eine Schnittbilddiagnostik zum Ausschluss von Erkrankungen der Kieferhöhle erforderlich sein, eine generelle Notwendigkeit zur Schnittbilddiagnostik vor geplanten Eingriffen in Beziehung zur Kieferhöhle (wie z. B. Sinusbodenaugmentation) ist jedoch nicht belegt und kann daher nicht gefordert werden.

Konsensbasierte Empfehlung 27 (neu)	
<p>Bei dem klinischen Verdacht auf eine odontogene Sinusitis maxillaris soll als bildgebende Diagnostik zur Abklärung einer odontogenen Ursache eine Panoramaschichtaufnahme und/oder eine intraorale Röntgenaufnahme angefertigt werden.</p> <p>Bei erweitertem bilddiagnostischen Abklärungsbedarf der Kieferhöhlen sollte eine Schnittbilddiagnostik mit einem DVT oder CT erfolgen.</p> <p>Abstimmung: 12/0/1/12 (ja/nein/Enthaltung/Anzahl der Stimmen)</p>	Starker Konsens
Expertenkonsens	

Konsensbasierte Empfehlung 28 (modifiziert)	
<p>Die Abklärung des Kieferhöhlenzustandes mittels 3D-Röntgendiagnostik vor einem geplanten operativen Eingriff mit Kieferhöhlenbezug (beispielsweise einer Sinusbodenaugmentation) kann im Einzelfall bei Vorliegen von anamnestischen und klinischen Verdachtsmomenten (beispielsweise auf eine Sinusitis) indiziert sein.</p> <p>Abstimmung: 17/0/1/17 (ja/nein/Enthaltung/Anzahl der Stimmen); 2 Enthaltungen wegen IK</p>	Starker Konsens

Abstimmung alle Teilnehmer: 18/1/1/19 (ja/nein/Enthaltung/Anzahl der Stimmen)	
Expertenkonsens	

7.2.11 Speichelsteine

Das Drüsengewebe der Speicheldrüsen kommt in der DVT meist nicht zur Darstellung. Unter den pathologischen Veränderungen können lediglich Steinbildungen (Dreiseidler u. a. 2010), Strikturen (mittels Sialographie) (Drage und Brown 2009) und ggf. Zysten diagnostiziert werden, wenn sie eine gewisse Größe erreicht haben.

Erkrankungen wie Tumoren, Sialadenitiden unterschiedlicher Genese und Sialadenosen bleiben die Domäne anderer bildgebender Verfahren wie Sonographie, CT, MRT und Szintigraphie (Yousem, Kraut und Chalian 2000).

Konsensbasierte Empfehlung 29 (geprüft)	
<p>Die Abklärung von Speicheldrüsenpathologien (mit Ausnahme der Lokalisation von Speichelsteinen) sollte nicht mit Hilfe einer DVT-Aufnahme erfolgen.</p> <p>Abstimmung: 18/1/0/19 (ja/nein/Enthaltung/Anzahl der Stimmen); 1 Enthaltung wegen IK</p> <p>Abstimmung aller Teilnehmer: 18/2/0/20 (ja/nein/Enthaltung/Anzahl der Stimmen)</p>	Konsens
Expertenkonsens	

7.2.12 Traumatologie knöcherner Strukturen

Bei einem klinisch unklaren, potenziell komplexen Trauma des Gesichtsschädels ist die Schnittbildgebung mittels CT und/oder DVT heute das Standardverfahren zur bildgebenden Diagnostik. Diese Diagnostik wird mit einer CT des Hirnschädels kombiniert, wenn klinisch oder im Rahmen des Unfallhergangs ein Schädel-Hirn Trauma zu vermuten oder auszuschließen ist (Deutsche Roentgenesellschaft 2015; European Commission 2012; Blatt u. a. 2017; Cohenca und Silberman 2017; Weiss und Read-Fuller 2019).

Im Vergleich zur Niedrigdosis-CT erbringt die DVT eine bessere Darstellung der anatomischen Strukturen des Mittelgesichts (Veldhoen u. a. 2017) und gleichwertige Ergebnisse in der Diagnostik zygomaticomaxillärer Frakturen (Rozema u. a. 2018). Bei der Diagnostik orbitaler Frakturen ist die DVT gleichwertig zur CT bei signifikant niedrigerer Dosis im Vergleich zur CT (Brisco u. a. 2014). Die DVT

erlaubt eine präzise Lokalisation von Fragmenten des Gesichtsschädels zur Planung und postoperativen Kontrolle einer operativen Korrektur (Pierrefeu u. a. 2015; Ren u. a. 2016; Tsao u. a. 2016).

Konsensbasierte Empfehlung 30 (modifiziert)	
Bei Frakturen des Gesichtsschädels ohne Beteiligung des Neurocraniums kann die DVT mit adäquater Feldgröße zur präzisen Lokalisationsdiagnostik der Fragmente und zur postoperativen Kontrolle eingesetzt werden. Bei isolierten Orbitafrakturen und zygomaticomaxillären Frakturen kann die DVT als Alternative zur CT eingesetzt werden. Abstimmung: 19/0/0/19 (ja/nein/Enthaltung/Anzahl der Stimmen); 1 Enthaltung wegen IK Abstimmung aller Teilnehmer: 20/0/0/20 (ja/nein/Enthaltung/Anzahl der Stimmen)	Starker Konsens
Expertenkonsens	

Beim isolierten Trauma des Unterkiefers ist häufig bei klinisch eindeutigen Befunden eine Panoramaschichtausnahme (PSA) ausreichend. Bei zusammenfassender Betrachtung auch nicht-traumatischer Situationen liefert das DVT im Vergleich zur PSA generell mehr chirurgisch relevante Informationen. Das chirurgische Vorgehen kann dabei auch in der Traumatologie durch die DVT-Befunde verändert werden (Wolff u. a. 2016). Eine generelle Forderung, beim Verdacht auf Unterkieferfrakturen immer ein DVT einzusetzen, ist daraus jedoch nicht abzuleiten.

Konsensbasierte Empfehlung 31 (modifiziert)	
Bei Verdacht auf eine Hirnbeteiligung, Hinweisen auf schwere oder unklare Traumata oder relevante Weichgewebsschädigung des Gesichtsschädels sind die CT und/oder die MRT indiziert . Abstimmung: 18/1/0/19 (ja/nein/Enthaltung/Anzahl der Stimmen); 1 Enthaltung wegen IK Abstimmung aller Teilnehmer: 18/2/0/20 (ja/nein/Enthaltung/Anzahl der Stimmen)	Konsens
Expertenkonsens	

7.2.13 Lokalisation von Fremdkörpern

Dreidimensionale Bildgebung ist zur Lokalisation von Fremdkörpern beispielsweise vor geplanter chirurgischer Entfernung dann notwendig, wenn mit zweidimensionalen Aufnahmen und zusätzlicher klinischer Diagnostik keine ausreichende Information zur Lage des/der Fremdkörper/s erlangt werden kann. Es liegen bisher nur wenige Artikel vor, die sich mit der Eignung der DVT zur Fremdkörperlokalisierung beschäftigen. Zur Lokalisation von metallischen Fremdkörpern wurde die DVT im Vergleich zur CT als besser geeignet eingestuft (Stuehmer u. a. 2008; Stuehmer u. a. 2009). Die Technik eignet sich auch für intraoperative Anwendungen zur navigierten Entfernung von Fremdkörpern (Pohlentz u. a. 2007).

Konsensbasierte Empfehlung 32 (geprüft)	
<p>Die DVT kann zur Lokalisation von röntgenopaken Fremdkörpern im Mund-, Kiefer- und Gesichtsbereich indiziert sein.</p> <p>Abstimmung: 18/0/0/18 (ja/nein/Enthaltung/Anzahl der Stimmen); 2 Enthaltungen wegen IK</p> <p>Abstimmung aller Teilnehmer: 20/0/0/20 (ja/nein/Enthaltung/Anzahl der Stimmen)</p>	Starker Konsens
Expertenkonsens	

7.2.14 Komplexe Fehlbildungen (einschließlich Lippen-, Kiefer-, Gaumenspalten, Dysgnathien und erworbenen Defekten)

Die Bildgebung bei komplexen Fehlbildungen, insbesondere bei Syndromen, stellt in der Regel eine Individualentscheidung dar. Generelle Empfehlungen zur Diagnostik können daher nicht ausgesprochen werden. Fehlbildungen im dento-kraniofazialen Bereich erfordern eine interdisziplinäre Behandlungsstrategie, damit sowohl konservative als auch operative Therapiekonzepte individuell festgelegt, aufeinander abgestimmt, kontrolliert und eventuell modifiziert werden können. Gerade bei asymmetrischen Anomalien, aber auch vor- und nach komplexen Umstellungsosteotomien im Gesichtsschädel- und Frontobasisbereich besteht ohne Zweifel eine medizinische Indikation zur dreidimensionalen Bildgebung. In solchen Fällen stellt die röntgenologische 3D-Bildgebung für die Diagnostik und Therapieplanung das Mittel der Wahl dar (Albuquerque, Gaia und Cavalcanti 2011a; Albuquerque, Gaia und Cavalcanti 2011b; Hirschfelder u. a. 2004; Holst, Hirschfelder und Holst 2009; Oberoi, Gill u. a. 2010; Oberoi, Chigurupati u. a. 2009; Woertche u. a. 2006). Häufig werden 3D-Rekonstruktionen (Oberflächenrekonstruktionen) sowie Modelle zur Operationssimulation auf der Basis dieser Datensätze angefertigt. Im Bereich der Diagnostik und Planung im Kindesalter müssen die besonderen Risiken allerdings kritisch abgewogen werden. Dies gilt beispielsweise für komplexe kraniofaziale Malformationen, ausgeprägte Dysgnathieformen mit deutlicher Asymmetrie, navigationsunterstützte Eingriffe sowie ggf. zur Präfabrikation von Schablonen und Splinten (Plooj u. a. 2011). Auch Implantate zum Ersatz

erworbener Hartgewebsdefekte können auf Basis von DVT-Aufnahmen angefertigt werden (Boeddinghaus und Whyte 2008). Großvolumige DVTs mit Darstellung des gesamten Gesichtsschädels werden bei Kindern und Jugendlichen meist im Zusammenhang mit skelettalen Fehlbildungen oder der knöchernen Traumatologie (Abschnitt 7.2.12) angefertigt.

Für die kieferorthopädische Routinediagnostik bei Kindern und Jugendlichen besteht auf Grund der im Vergleich zu den zweidimensionalen Röntgenaufnahmen deutlich erhöhten Strahlendosis sowie des bisher nicht nachgewiesenen Nutzens für den Patienten derzeit keine Indikation (European Commission 2012) (s. auch Abschnitt 7.1 Grundsätze für die DVT-Anwendung bei Jugendlichen und Kindern).

Konsensbasierte Empfehlung 33 (modifiziert)	
<p>Bei komplexen Fehlbildungen der Kiefer und des Gesichtsschädels kann eine DVT-Aufnahme zur Diagnostik und Therapieplanung dieser Fehlbildung anfertigt werden.</p> <p>Abstimmung: 18/1/0/19 (ja/nein/Enthaltung/Anzahl der Stimmen); 1 Enthaltung wegen IK</p> <p>Abstimmung aller Teilnehmer: 19/1/0/20 (ja/nein/Enthaltung/Anzahl der Stimmen)</p>	Konsens
Expertenkonsens	

7.2.15 Diagnostik der oberen Atemwege (u.a. Patienten mit orofazialen Fehlbildungen, Schlafapnoe)

Mit der DVT lassen sich die oberen Atemwege darstellen und befunden (Enciso, Nguyen u. a. 2010; Enciso, Shigeta u. a. 2012; Alsufyani, Al-Saleh und Major 2013), da sich die Weichgewebe hier gut von den luftgefüllten oberen Luftwegen abgrenzen lassen. Es können Veränderungen erkannt und sowohl qualitativ als auch quantitativ erfasst werden (Enciso, Nguyen u. a. 2010; Enciso, Shigeta u. a. 2012; Alsufyani, Al-Saleh und Major 2013). Limitierend sind hierbei jedoch die meist sitzende oder stehende Position während der Aufnahme, im Vergleich zur liegenden Position eines Schlafenden, was signifikante Auswirkungen auf die Position und Lage der Weichgewebe des Oropharynx hat (Battagel u. a. 2003; Alsufyani, Al-Saleh und Major 2013). Allerdings wird die Geometrie der Atemwege nicht nur durch die Patientenposition determiniert. Insbesondere der Wachzustand bzw. die Schlaftiefe wirken sich stark auf die Dimension der oberen Atemwege aus (Alsufyani, Al-Saleh und Major 2013). Die Frage der Indikationsstellung zur DVT sollte mit den behandelnden Nachbarsdisziplinen abgestimmt werden. Mögliche Indikationsbereiche sind z.B. Patienten mit Schlafapnoe-Symptomatik (Enciso, Shigeta u. a. 2012), Patienten mit orofazialen Fehlbildungen (Wörtche u. a. 2006) oder Patienten vor und/oder nach orthognathen Operationen.

Konsensbasierte Empfehlung 34 (modifiziert)	
In speziellen Fällen kann zur bildgebenden Abklärung der oberen Atemwege (z.B. bei nachgewiesener Schlafapnoesyndromatik) ggf. in Absprache mit den beteiligten Nachbardisziplinen eine DVT-Aufnahme indiziert sein. Abstimmung: 14/0/0/14 (ja/nein/Enthaltung/Anzahl der Stimmen)	Starker Konsens
Expertenkonsens	

8 Zusammenfassung

Die DVT hat ihre Position im diagnostischen Arsenal für zahnmedizinische Fragestellungen bei der Hartgewebsdiagnostik gegenüber der herkömmlichen CT zunehmend gefestigt. Die DVT weist gegenüber der CT in der Regel eine reduzierte Strahlenexposition auf (European Commission 2012; Loubele u. a. 2009; Ludlow u. a. 2006; Ludlow und Ivanovic 2008; Pauwels u. a. 2012), obwohl sich die Dosisbereiche zwischen verschiedenen DVT-Geräten soweit unterscheiden, dass man DVT-Geräte bzgl. der Dosis eigentlich nicht als eine einzige Geräteklasse betrachten kann (Pauwels u. a. 2012). In Fällen, bei denen es besonders auf eine reduzierte Strahlenexposition unter bewusster Inkaufnahme einer Beschränkung auf die Beurteilung von Zähnen und Knochen ankommt, ist der DVT der Vorzug gegenüber der CT zu geben. Eine Einblendung auf die zu untersuchende Region ist aufgrund des ALARA-Prinzips zu fordern, da die effektive Dosis derzeitiger DVT-Geräte nach ICRP 2007 (Valentin J. 2007) ungefähr um den Faktor 3 bis 40 über der einer Panoramaschichtaufnahme liegt (Ludlow und Ivanovic 2008; Ludlow, Timothy u. a. 2015) und die Dosis durch Einblendung entsprechend reduziert werden kann (Lofthag-Hansen u. a. 2007). Auch sollten, wenn möglich, zusätzliche Maßnahmen zur Dosisverringerung ausgeschöpft werden, wenn sie eine für die Beantwortung der Fragestellung ausreichende Bildqualität gewährleisten. Beispielsweise ist hier Reduktion des Scanwinkels auf nur 180 Grad bei pädiatrischen Aufnahmen zur Lokalisation von verlagerten Zähnen zu nennen, da hier lediglich die Lokalisation des Zahnes im Vordergrund steht und eine reduzierte Bildqualität in Kauf genommen werden kann.

9 Informationen zu dieser Leitlinie

9.1 Zusammensetzung der Leitliniengruppe

9.1.1 Redaktion und Koordination/ Leitlinienkoordinator

- Prof. Dr. Ralf Schulze
Klinik und Poliklinik für Mund-, Kiefer- und Gesichtschirurgie, Universitätsmedizin Mainz

9.1.2 Autoren

Autoren (in alphabetischer Reihenfolge):

- PD Dr. Oliver Ahlers
- Dr. Clemens Bargholz
- Dr. Jörg Beck
- Dr. Werner Betz
- Prof. Dr. Florian Beuer
- Dr. Markus Blume
- Prof. Dr. Bert Braumann
- Prof. Dr. Sebastian Bürklein
- Prof. Dr. Florian Dammann
- Prof. Dr. Daniel Edelhoff
- PD Dr. Christian Graetz
- Prof. Dr. Dr. Stefan Haßfeld
- Prof. Dr. Ursula Hirschfelder
- Dr. Peter Müller-Abt
- Dr. Karina Obreja
- Dr. Pantelis Petrakakis
- PD Dr. Alexander Rahman
- PD Dr. Dr. Lutz Ritter
- Benn Roolf
- Dr. Doris Seiz
- Prof. Dr. Dr. Hendrik Terheyden
- Prof. Dr. Birger Thonemann
- Dr. Jürgen Weidemann
- PD Dr. Thomas Wolf
- Dr. Jürgen Wollner

9.1.3 Beteiligte Fachgesellschaften und Organisationen

Federführende Fachgesellschaften

- Arbeitsgemeinschaft für Röntgenologie (ARö)
- Deutsche Gesellschaft für Zahn-, Mund- und Kieferheilkunde (DGZMK)

Beteiligung weiterer Fachgesellschaften/Organisationen

Die folgenden Fachgesellschaften/Organisationen waren an der Erarbeitung der Leitlinie beteiligt (in alphabetischer Reihenfolge):

- Arbeitsgemeinschaft für Oral- und Kieferchirurgie (AGOKi)
- Arbeitskreis für Forensische Odonto-Stomatologie (AKFOS)
- Berufsverband Deutscher Oralchirurgen (BDO)
- Bundesverband der Zahnärztinnen und Zahnärzte des Öffentlichen Gesundheitsdienstes (BZÖG)
- Bundeszahnärztekammer (BZÄK)
- Deutsche Gesellschaft für ästhetische Zahnmedizin (DGÄZ)
- Deutsche Gesellschaft für Computergestützte Zahnheilkunde (DGCZ)
- Deutsche Gesellschaft für Endodontologie und zahnärztliche Traumatologie (DGET)
- Deutsche Gesellschaft für Funktionsdiagnostik und -therapie (DGFDT)
- Deutsche Gesellschaft für Implantologie im Zahn-, Mund- und Kieferbereich (DGI)
- Deutsche Gesellschaft für Kieferorthopädie (DGKFO)
- Deutsche Gesellschaft für Kinderzahnheilkunde (DGKiZ)
- Deutsche Gesellschaft für Mund-, Kiefer- und Gesichtschirurgie (DGMKG)
- Deutsche Gesellschaft für Parodontologie (DG PARO)
- Deutsche Gesellschaft für Prothetische Zahnmedizin und Biomaterialien (DGPro)
- Deutsche Gesellschaft für Restaurative und Regenerative Zahnerhaltung (DGRZZ)
- Deutsche Gesellschaft für Zahnerhaltung (DGZ)
- Deutsche Röntgengesellschaft (DRG)
- Freier Verband Deutscher Zahnärzte (FVDZ) Gesellschaft für Pädiatrische Radiologie (GPR)
- Kassenzahnärztliche Bundesvereinigung (KZBV)
- Verband Deutscher Zertifizierter Endodontologen (VDZE)

9.1.4 Patientenvertreter

Organisationen zur Patientenvertretung (VZBV, BAGP, NAKOS und der BGAP) wurden mehrfach angefragt und konnten leider keine Teilnahme ermöglichen. Als Patientenvertreter wurde Herr Benn Roof, Stellvertretender, Chefredakteur, Redakteur Wissenschaft und Zahnmedizin der Redaktion der Zeitschrift „Zahnärztliche Mitteilungen“ beauftragt.

9.1.5 Methodische Begleitung

- Dr. Cathleen Muche-Borowski (AWMF)
- Dr. Anke Weber (DGZMK, Leitlinienbeauftragte)
- Dr. Birgit Marré (DGZMK, Leitlinienbeauftragte)
- Dr. Silke Auras (DGZMK, Leitlinienbeauftragte)

Die methodische Vorgehensweise ist detailliert dem Leitlinien-Report mit Angabe der Interessenkonflikterklärungen zu entnehmen.

10 Gültigkeitsdauer und Aktualisierungsverfahren

Erstellungsdatum: Dezember 2021

Nächste geplante Überarbeitung: Dezember 2027

Ansprechpartner für die Aktualisierung: Herr Prof. Dr. R. Schulze

Die Leitlinie ist ab dem Zeitpunkt ihrer Erstellung, dem 31.12.2021, bis zur nächsten Aktualisierung gültig, die Gültigkeitsdauer wird auf 5 Jahre, also bis 30.12.2026, geschätzt. Dennoch werden kontinuierlich die aktuellen Entwicklungen beobachtet und bewertet. Im Falle bedeutender Änderungen der Sachverhalte, z.B. neue relevante Evidenz, wird eine Anpassung (ggf. Amendment) oder Aktualisierung der Leitlinie einschließlich einer möglichen Änderung der Empfehlungen veranlasst.

Kommentierungen und Hinweise für den Aktualisierungsprozess aus der Praxis sind ausdrücklich erwünscht und können an den o.g. Ansprechpartner gerichtet werden.

11 Verwendete Abkürzungen

Table 2: Verwendete Abkürzungen

Abkürzung	Erläuterung
DVT	Dentale digitale Volumentomographie
CT	Computertomographie
MRT	Magnetresonanztomographie
SPECT	Einzelphotonen-Emissionscomputertomographie

12 Tabellenverzeichnis

Tabelle Nr	Erläuterung
1	Beschreibung und Nomenklatur der Empfehlungen
2	Abkürzungsverzeichnis

13 Literatur

- [1] B. Güniz Akdeniz, Hans-Göran Gröndahl und Bengt Magnusson. “Accuracy of proximal caries depth measurements: comparison between limited cone beam computed tomography, storage phosphor and film radiography.” In: *Caries Res* 40.3 (2006), S. 202–207. url: doi:10.1159/000092226.
- [2] MAP Albuquerque, B. F. Gaia und M. G. P. Cavalcanti. “Oral cleft volumetric assessment by 3D multislice computed tomographic images”. In: *Int J Oral Maxillofac Surg* (2011). url: doi: 10.1016/j.ijom.2011.05.015.
- [3] Marco Antonio Albuquerque, Bruno Felipe Gaia und Marcelo Gusmão Paraíso Cavalcanti. “Comparison between multislice and cone-beam computerized tomography in the volumetric assessment of cleft palate”. In: *Oral Surg Oral Med Oral Pathol Oral Radiol Endod* 112.2 (2011), S. 249–257. url: doi:10.1016/j.tripleo.2011.03.006.
- [4] NA Alsufyani, MA Al-Saleh und PW Major. “BCT assessment of upper airway changes and treatment outcomes of obstructive sleep apnoea: a systematic review”. In: *Sleep Breath* 3 (2013), S. 911–923.
- [5] JK Aps. “Cone beam computed tomography in paediatric dentistry: overview of recent literature”. In: *Eur Arch Paediatr Dent* 14 (2013), S. 131–140.
- [6] Y. Arai u. a. “Development of a compact computed tomographic apparatus for dental use”. In: *Dentomaxillofac Radiol* 28.4 (1999), S. 245–248. url: doi:10.1038/sj/dmfr/4600448.
- [7] M. Araki u. a. “Usefulness of cone beam computed tomography for odontogenic myxoma.” In: *Dentomaxillofac Radiol* 36.7 (2007), S. 423–427. url: doi:10.1259/dmfr/85361774.
- [8] Deutsche Gesellschaft für Mund-, Kiefer- und Gesichtschirurgie (DGMKG). *S2k-Leitlinie: Operative Entfernung von Weisheitszähnen*. Hrsg. von Arbeitsgemeinschaft der Wissenschaftlichen Medizinischen Fachgesellschaften (AWMF). 2019.
- [9] Deutsche Gesellschaft für Mund-, Kiefer- und Gesichtschirurgie (DGMKG). *S2k-Leitlinie: Odontogene Sinusitis maxillaris*. Hrsg. von Arbeitsgemeinschaft der Wissenschaftlichen Medizinischen Fachgesellschaften (AWMF). 2019.
- [10] Deutsche Röntgengesellschaft. *S1-Leitlinie: Radiologische Diagnostik im Kopf-Hals-Bereich*. Hrsg. von Arbeitsgemeinschaft der Wissenschaftlichen Medizinischen Fachgesellschaften (AWMF). 2020.
- [11] Deutsche Gesellschaft für Zahn-, Mund- und Kieferheilkunde DGZMK. *S2k-Leitlinie: Therapie des dentalen Traumas bleibender Zähne*. Hrsg. von Arbeitsgemeinschaft der Wissenschaftlichen Medizinischen Fachgesellschaften (AWMF). 2015, verlängert bis 30.05.2020.
- [12] Deutsche Gesellschaft für Zahn-, Mund- und Kieferheilkunde (DGZMK). *S2k-Leitlinie: Rechtfertigende Indikation bei Röntgenaufnahmen in der Kinder- und Jugendzahnheilkunde*. Hrsg. von Arbeitsgemeinschaft der Wissenschaftlichen Medizinischen Fachgesellschaften (AWMF). 2019, angemeldet.
- [13] Deutsche Gesellschaft für Zahn-, Mund- und Kieferheilkunde (DGZMK). *S3-Leitlinie: Implantatprothetische Versorgung des zahnlosen Oberkiefers*. Hrsg. von Arbeitsgemeinschaft der Wissenschaftlichen Medizinischen Fachgesellschaften (AWMF). 2020.
- [14] Deutsche Gesellschaft für Implantologie. *S2k-Leitlinie: Indikationen zur implantologischen 3D-Röntgendiagnostik und navigationsgestützte Implantologie*. Hrsg. von Arbeitsgemeinschaft der Wissenschaftlichen Medizinischen Fachgesellschaften (AWMF). 2011, in Überarbeitung.
- [15] Deutsche Gesellschaft für Funktionsdiagnostik und -therapie (DGFDT), Deutsche Gesellschaft für Zahn-, Mund- und Kieferheilkunde (DGZMK). *S2k-Leitlinie: Instrumentelle zahnärztliche Funktionsanalyse*. Hrsg. von Arbeitsgemeinschaft der Wissenschaftlichen Medizinischen Fachgesellschaften (AWMF). 2015.
- [16] Deutsche Gesellschaft für Zahn-, Mund- und Kieferheilkunde (DGZMK). *S3-Leitlinie: Diagnostik und Behandlung von Bruxismus*. Hrsg. von Arbeitsgemeinschaft der Wissenschaftlichen Medizinischen Fachgesellschaften (AWMF). 2019.

- [17] S Barghan, R Merrill und S Tetradis. "Cone beam computed tomography imaging in the evaluation of the temporomandibular joint". In: *J Cal Dent Ass* 38.1 (2010), S. 33–39.
- [18] C Barragan-Adjemian u. a. "Bisphosphonate-Related Osteonecrosis of the Jaw: Model and Diagnosis with Cone Beam Computerized Tomography". In: *Cells Tissues Organs* 189 (Sep. 2008), S. 284–288.
- [19] EB Bastone, TJ Freer und JR McNamara. "Epidemiology of dental trauma: a review of the literature". In: *Aust Dent J* 45 (2000), S. 2–9.
- [20] JM Battagel u. a. "Postural variation in oropharyngeal dimensions in subjects with sleep disordered breathing: A cephalometric study". In: *Eur J Orthod* 24 (2003), S. 263–276.
- [21] BEIR. *Health Risks from Exposure to Low Levels of Ionizing Radiation: BEIR VII Phase 2*. http://www.efomp.org/uploads/2017-06-02-CBCT_EFOMP-ESTRO-IAEA_protocol.pdf. 2006.
- [22] Neel B. Bhatavadekar und David W. Paquette. "Long-term follow-up and tomographic assessment of an intrabony defect treated with enamel matrix derivative". In: *J Periodontol* 79.9 (2008), S. 1802–1808. url: doi:10.1902/jop.2008.070636.
- [23] S Blatt u. a. "Coincidence of mandibular fractures with isolated posterior maxillary sinus fractures". In: *Dent Traumatol* 33 (Apr. 2017), S. 345–349.
- [24] C Blendl u. a. "Untersuchung zur geometrischen 3-D-Genauigkeit und zur Bildqualität (MTF, SRV und W) von Volumetomografie-Einrichtungen (CT, CBCT und DVT)". In: *Rofo* 184 (2012), S. 24–31.
- [25] R. Boeddinghaus und A. Whyte. "Current concepts in maxillofacial imaging". In: *Eur J Radiol* 66 (2008), S. 396–418.
- [26] MM Bornstein, B Al-Nawas u. a. "Consensus statements and recommended clinical procedures regarding contemporary surgical and radiographic techniques in implant dentistry". In: *Int J Oral Maxillofac Implants* 29 (2014), Suppl:78–82.
- [27] MM Bornstein, WC Scarfe u. a. "Cone Beam Computed Tomography in Implant Dentistry: A Systematic Review Focusing on Guidelines, Indications, and Radiation Dose Risks". In: *Int J Oral & Maxillofac Impl* 29 (2014), S. 55–77.
- [28] Vedrana Braut u. a. "Thickness of the anterior maxillary facial bone wall—a retrospective radiographic study using cone beam computed tomography". In: *Int J Periodont Rest Dent* 31.2 (2011), S. 125–131.
- [29] D. J. Brenner und E. J. Hall. "Computed tomography—an increasing source of radiation exposure". In: *The New England Journal of Medicine* 357.22 (2007), S. 2277–2284. url: doi : 10 . 1056//NEJMra072149.
- [30] J Brisco u. a. "Cone beam computed tomography for imaging orbital trauma—image quality and radiation dose compared with conventional multislice computed tomography". In: *Br J Oral Maxillofac Surg* 52 (2014), S. 76–80.
- [31] AC de Brito u. a. "Panoramic radiographs underestimate extensions of the anterior loop and mandibular incisive canal". In: *Imaging Sci Dent* 46 (2016), S. 159–165.
- [32] D Bruellmann und RKW Schulze. "Spatial resolution in CBCT machines for dental/maxillofacial applications—what do we know today?" In: *Dentomaxillofac Radiol* 44 (2015), S. 20140204.
- [33] Bundesregierung BRD. *Gesetz zur Neuordnung des Rechts zum Schutz vor der schädlichen Wirkung ionisierender Strahlung*. 2017.
- [34] Bundesregierung BRD. *Richtlinie Fachkunde und Kenntnisse im Strahlenschutz bei dem Betrieb von Röntgeneinrichtungen in der Medizin oder Zahnmedizin*. 2006.
- [35] Bundesregierung BRD. *Verordnung zur weiteren Modernisierung des Strahlenschutzrechts*. 2018.
- [36] MK Calişkan und M Türkün. "Clinical investigation of traumatic injuries of permanent incisors in Izmir, Turkey". In: *Endod Dent Traumatol* 11 (1995), S. 210–213.
- [37] M Cassetta u. a. "How does an error in positioning the template affect the accuracy of implants inserted using a single fixed mucosa-supported stereolithographic surgical guide?" In: *Int J Oral Maxillofac Surg* 43 (2014), S. 85–92.

- [38] L. H. S. Cevidanes u. a. “Quantification of condylar resorption in temporomandibular joint osteoarthritis”. In: *Oral Surg Oral Med Oral Pathol Oral Radiol Endod* 110.1 (2010), S. 110–117.
- [39] A Clé-Ovejero u. a. “Does 3-dimensional imaging of the third molar reduce the risk of experiencing inferior alveolar nerve injury owing to extraction?: A meta-analysis”. In: *J Am Dent Assoc* 148 (2017), S. 575–583.
- [40] N Cohenca und A Silberman. “Contemporary imaging for the diagnosis and treatment of traumatic dental injuries: A review”. In: *Dent Traumatol* 33 (2017), S. 321–328.
- [41] Nestor Cohenca u. a. “Clinical indications for digital imaging in dento-alveolar trauma. Part 1: traumatic injuries.” In: *Dental Traumatol* 23.2 (2007), S. 95–104. url: doi:10.1111/j.1600-9657.2006.00509.x.
- [42] Nestor Cohenca u. a. “Clinical indications for digital imaging in dento-alveolar trauma. Part 2: root resorption.” In: *Dental Traumatol* 23.2 (2007), S. 95–104.
- [43] M Cohnen u. a. “Radiation dose in dental radiology”. In: *Eur Radiol* 12 (2002), S. 634–637.
- [44] Taylor P. Cotton u. a. “Endodontic applications of cone-beam volumetric tomography.” In: *J Endod* 33.9 (2007), S. 1121–1132. url: doi:10.1016/j.joen.2007.06.011.
- [45] AN van Daatselaar, PF van der Stelt und J Weenen. “Effect of number of projections on image quality of local CT”. In: *Dentomaxillofac Radiol* 33 (2004), S. 361–369.
- [46] FN Demir A and Pekiner. “Radiographic findings of bisphosphonate-related osteonecrosis of the jaws: Comparison with cone-beam computed tomography and panoramic radiography”. In: *Niger J Clin Pract* 20 (2017), S. 346–354.
- [47] DIN. *Identifizierung und Kennzeichnung von Bildaufzeichnungen in der medizinischen Diagnostik - Teil 2: Weitergabe von Röntgenaufnahmen und zugehörigen Aufzeichnungen in der digitalen Radiographie, digitalen Durchleuchtung, digitalen Volumentomographie und Computertomographie*. DIN 6862-2:2019-09. Beuth Verlag, Berlin, 2019.
- [48] DIN. *Prozesse in der Radiologie - Teil 1: Befundung eines bildgebenden oder bildgestützten Verfahrens*. DIN 25300-1:2018-05. Beuth Verlag, Berlin, 2018.
- [49] F. G. Draenert u. a. “Beam hardening artefacts occur in dental implant scans with the NewTom cone beam CT but not with the dental 4-row multidetector CT”. In: *Dentomaxillofac Radiol* 36.4 (2007), S. 198–203. url: doi:10.1259/dmfr/32579161.
- [50] N. A. Drage und J. E. Brown. “Cone beam computed sialography of sialoliths”. In: *Dentomaxillofac Radiol* 38.5 (2009), S. 301–305. url: doi:10.1259/dmfr/90784441.
- [51] Timo Dreiseidler u. a. “Salivary calculus diagnosis with 3-dimensional cone-beam computed tomography”. In: *Oral Surg Oral Med Oral Pathol Oral Radiol Endod* 110.1 (2010), S. 94–100.
- [52] C. Durack u. a. “Diagnostic accuracy of small volume cone beam computed tomography and intraoral periapical radiography for the detection of simulated external inflammatory root resorption”. In: *Int Endod J* 44.2 (2011), S. 136–147. url: doi:10.1111/j.1365-2591.2010.01819.x.
- [53] Mitchell Edlund, Madhu K. Nair und Umadevi P. Nair. “Detection of vertical root fractures by using cone-beam computed tomography: a clinical study”. In: *J Endod* 37.6 (2011), S. 768–772. url: doi:10.1016/j.joen.2011.02.034.
- [54] J Ee, MI Fayad und BR Johnson. “Comparison of endodontic diagnosis and treatment planning decisions using cone-beam volumetric tomography versus periapical radiography”. In: *J Endod* 40 (2014), S. 910–916.
- [55] EFOMP-ESTRO-IAEA. *QUALITY CONTROL IN CONE-BEAM COMPUTED TOMOGRAPHY (CBCT).EFOMP-ESTRO-IAEA PROTOCOL*. http://www.efomp.org/uploads/2017-06-02-CBCT_EFOMP-ESTRO-IAEA_protocol.pdf. Protocol. 2017.
- [56] R Enciso, M Nguyen u. a. “Comparison of cone-beam CT parameters and sleep questionnaires in sleep apnea patients and control subjects”. In: *Oral Surg Oral Med Oral Pathol Oral Radiol Endod* 109 (2010), S. 285–293.

- [57] R Enciso, Y Shigeta u. a. “Comparison of cone-beam computed tomography incidental findings between patients with moderate/severe obstructive sleep apnea and mild obstructive sleep apnea/healthy patients”. In: *Oral Surg Oral Med Oral Pathol Oral Radiol* 114 (2012), S. 373–381.
- [58] S. Ens u. a. “Automatic detection of patient motion in cone-beam computed tomography”. In: *Proc 2010 IEEE Int Conf Biomed Imag* (2010), S. 1257–1260.
- [59] European Commission. *Radiation Protection No 172: Cone beam ct for dental and Maxillofacial radiology. Evidence based guidelines. A report prepared by the SEDENTEXCT project*. Hrsg. von European Commission. 2012.
- [60] European-Commission. *Radiation Protection No 136: European guidelines on radiation protection in dental radiology. The safe use of radiographs in dental practice*. Hrsg. von Directorate H — Nuclear Safety and Safeguards und Unit H.4 — Radiation Protection. 2004.
- [61] M EzEldeen u. a. “Use of CBCT Guidance for Tooth Autotransplantation in Children”. In: *J Dent Res* 98 (2019), S. 406–413.
- [62] A. G. Farman. “ALARA still applies”. In: *Oral Surg Oral Med Oral Pathol Oral Radiol Endod* 100.4 (2005), S. 395–397.
- [63] L. A. Feldkamp, L. C. Davis und J. W. Kress. “Practical cone-beam algorithm”. In: *J Opt Soc Am A* 1.6 (1984), S. 612–619.
- [64] DG Fryback und JR Thornbury. “The Efficacy of Diagnostic Imaging”. In: *Med Decis Making* 11 (1991), S. 88–94.
- [65] K. Y. Fu u. a. “Cone beam computed tomography in the diagnosis of temporomandibular joint osteoarthritis”. In: *Zhonghua Kou Qiang Yi Xue Za Zhi* 42.7 (2007), S. 417–420.
- [66] Joseph M. Fullmer u. a. “Cone beam computed tomographic findings in refractory chronic suppurative osteomyelitis of the mandible”. In: *Brit J Oral Maxillofac Surg* 45.5 (2007), S. 364–371. url: doi: 10.1016/j.bjoms.2006.10.009.
- [67] S. D. Ganz. “Computer-aided Design/Computer-aided Manufacturing Applications Using CT and Cone Beam CT Scanning Technology”. In: *Dent Clin North Am* 52.4 (2008), S. 777–808.
- [68] Francisco Wanderley de Garcia Paula-Silva u. a. “Outcome of root canal treatment in dogs determined by periapical radiography and cone-beam computed tomography scans”. In: *J Endod* 35.5 (2009), S. 723–726. url: doi:10.1016/j.joen.2009.01.023.
- [69] H. Ghaemina, G. J. Meijer, A. Soehardi, W. A. Borstlap, J. Mulder und S. J. Bergé. “Position of the impacted third molar in relation to the mandibular canal. Diagnostic accuracy of cone beam computed tomography compared with panoramic radiography”. In: *Int J Oral Maxillofac Surg* 38.9 (2009), S. 964–971. url: doi:10.1016/j.ijom.2009.06.007.
- [70] H. Ghaemina, G. J. Meijer, A. Soehardi, W. A. Borstlap, J. Mulder, O. J. C. Vlijmen u. a. “The use of cone beam CT for the removal of wisdom teeth changes the surgical approach compared with panoramic radiography: a pilot study”. In: *Int J Oral Maxillofac Surg* 40.8 (2011), S. 834–839. url: doi:10.1016/j.ijom.2011.02.032.
- [71] C Graetz u. a. “Periodontal probing versus radiographs for the diagnosis of furcation involvement”. In: *J Periodontol* 85 (2014), S. 1371–1379.
- [72] ME Guerrero u. a. “Can preoperative imaging help to predict postoperative outcome after wisdom tooth removal? A randomized controlled trial using panoramic radiography versus cone-beam CT”. In: *Clin Oral Investig* 18 (2014), S. 335–342.
- [73] R Guggenberger u. a. “Bisphosphonate-induced osteonecrosis of the jaw: comparison of disease extent on contrast-enhanced MR imaging, [18F] fluoride PET/CT, and conebeam CT imaging”. In: *AJNR Am J Neuroradiol* 34 (2013), S. 1242–1247.
- [74] R. Guijarro-Martínez und G. R. J. Swennen. “Cone-beam computerized tomography imaging and analysis of the upper airway: a systematic review of the literature”. In: *Int J Oral Maxillofac Surg* (2011). url: doi:10.1016/j.ijom.2011.06.017.

- [75] F. Haiter-Neto, A. Wenzel und E. Gotfredsen. “Diagnostic accuracy of cone beam computed tomography scans compared with intraoral image modalities for detection of caries lesions.” In: *Dentomaxillofac Radiol* 37.1 (2008), S. 18–22. url: doi:10.1259/dmfr/87103878.
- [76] C. Hannig u. a. “Three-dimensional, non-destructive visualization of vertical root fractures using flat panel volume detector computer tomography: an ex vivo in vitro case report.” In: *Int Endod J* 38.12 (2005), S. 904–913. url: doi:10.1111/j.1365-2591.2005.01033.x.
- [77] A Hasani u. a. “Diagnostic value of cone beam computed tomography and panoramic radiography in predicting mandibular nerve exposure during third molar surgery”. In: *Int J Oral Maxillofac Surg* 46 (2017), S. 230–235.
- [78] Bassam Hassan, Maria Elissavet Metska u. a. “Comparison of five cone beam computed tomography systems for the detection of vertical root fractures”. In: *J Endod* 36.1 (2010), S. 126–129. url: doi:10.1016/j.joen.2009.09.013.
- [79] Bassam Hassan, Maria Elissavet Metska u. a. “Detection of vertical root fractures in endodontically treated teeth by a cone beam computed tomography scan”. In: *J Endod* 35.5 (2009), S. 719–722. url: doi:10.1016/j.joen.2009.01.022.
- [80] Bassam Hassan, Paul van der Stelt und Gerard Sanderink. “Accuracy of three-dimensional measurements obtained from cone beam computed tomography surface-rendered images for cephalometric analysis: influence of patient scanning position”. In: *Eur J Orthod* 31.2 (2009), S. 129–134. url: doi:10.1093/ejo/cjn088.
- [81] U. Hassfeld S. and Rother. “Röntgendiagnostik in der Mund-, Kiefer- und Gesichtschirurgie. Diagnose, Röntgenbefund, abgestuftes röntgendiagnostisches Untersuchungsspektrum, Schnittbilddiagnostik”. In: *MKG-Chirurg* 1.1 (2008), S. 137–147.
- [82] JA Hidalgo-Rivas u. a. “Use of cone beam CT in children and young people in three United Kingdom dental hospitals”. In: *Int J Paediatr Dent* 24 (2014), S. 336–348.
- [83] Michael L. Hilgers u. a. “Accuracy of linear temporomandibular joint measurements with cone beam computed tomography and digital cephalometric radiography”. In: *Am J Orthod Dentofac Orthop* 128.6 (2005), S. 803–811. url: doi:10.1016/j.ajodo.2005.08.034.
- [84] H. Hintze, M. Wiese und A. Wenzel. “Cone beam CT and conventional tomography for the detection of morphological temporomandibular joint changes”. In: *Dentomaxillofac Radiol* 36.4 (2007), S. 192–197. url: doi:10.1259/dmfr/25523853.
- [85] Ursula Hirschfelder u. a. “Abnormalities of the TMJ and the musculature in the oculo-auriculo-vertebral spectrum (OAV). A CT study”. In: *J Orofac Orthop* 65.3 (2004), S. 204–216. url: doi:10.1007/s00056-004-0331-1.
- [86] G.A. Hoffmann, F. Salfner und M. Malek. *UNSCEAR 2013 Report. Volume II, SCIENTIFIC ANNEX B: Effects of radiation exposure of children*. research report. New York, USA: United Nations, 2013.
- [87] Christof Holberg u. a. “Cone-beam computed tomography in orthodontics: benefits and limitations.” In: *J Orofac Orthoped* 66.6 (2005), S. 434–444. url: doi:10.1007/s00056-005-0519-z.
- [88] Alexandra Ioana Holst, Ursula Hirschfelder und Stefan Holst. “Diagnostic potential of 3D-data-based reconstruction software: an analysis of the rare disease pattern of cherubism”. In: *Cleft Palate Craniofac J* 46.2 (2009), S. 215–219. url: doi:10.1597/07-015.1.
- [89] K. Honda, Y. Arai u. a. “Evaluation of the usefulness of the limited cone-beam CT (3DX) in the assessment of the thickness of the roof of the glenoid fossa of the temporomandibular joint”. In: *Dentomaxillofac Radiol* 33.6 (2004), S. 391–395. url: doi:10.1259/dmfr/54316470.
- [90] K. Honda, T. A. Larheim u. a. “Osseous abnormalities of the mandibular condyle: diagnostic reliability of cone beam computed tomography compared with helical computed tomography based on an autopsy material”. In: *Dentomaxillofac Radiol* 35.3 (2006), S. 152–157. url: doi:10.1259/dmfr/15831361.

- [91] M Honda u. a. "Use of a replica graft tooth for evaluation before autotransplantation of a tooth. A CAD/CAM model produced using dental-cone-beam computed tomography". In: *Int J Oral Maxillofac Surg* 39 (2010), S. 1016–1019.
- [92] O. B. Honey u. a. "Accuracy of cone-beam computed tomography imaging of the temporomandibular joint: Comparisons with panoramic radiology and linear tomography". In: *Am J Orthod Dentofac Orthop* 132 (2007), S. 429–238.
- [93] K. Horner, R. Jacobs und R. Schulze. "Dental CBCT Equipment and Performance Issues". In: *Rad Protect Dosim* (2012), S. 1–7. url: doi:10.1093/rpd/ncs289.
- [94] A. M. Hussain u. a. "Role of different imaging modalities in assessment of temporomandibular joint erosions and osteophytes: a systematic review." In: *Dentomaxillofac Radiol* 37.2 (2008), S. 63–71. url: doi:10.1259/dmfr/16932758.
- [95] JJ Hwang u. a. "Change in Image Quality According to the 3D Locations of a CBCT Phantom". In: *PLoS ONE* 11 (2016), e0153884.
- [96] Kazumi Ikeda, Akira Kawamura und Renie Ikeda. "Assessment of optimal condylar position in the coronal and axial planes with limited cone-beam computed tomography". In: *J Prosthodont* 20.6 (2011), S. 432–438. url: doi:10.1111/j.1532-849X.2011.00730.x.
- [97] Masanao Inokoshi, Manabu Kanazawa und Shunsuke Minakuchi. "Evaluation of a complete denture trial method applying rapid prototyping". In: *Dent Mat* 31.1 (2012), S. 40–46.
- [98] International Commission on Radiological Protection ICRP. "Radiological Protection in Cone Beam Computed Tomography (CBCT). ICRP Publication 129". In: *Ann ICRP* 44 (2007), S. 1–121.
- [99] International Commission on Radiological Protection ICRP. "The 2007 Recommendations of the International Commission on Radiological Protection". In: *Ann ICRP* 37 (2007), S. 1–332.
- [100] H. Iwasaki u. a. "Temporomandibular joint and 3.0 T pseudodynamic magnetic resonance imaging. Part 2: evaluation of articular disc obscuration". In: *Dentomaxillofac Radiol* 39.8 (2010), S. 486–493. url: doi:10.1259/dmfr/92017549.
- [101] R Jacobs u. a. "Cone beam computed tomography in implant dentistry: recommendations for clinical use". In: *BMC Oral Health* 18 (2018), S. 88.
- [102] PP Jaju und SP Jaju. "Cone-beam computed tomography: Time to move from ALARA to ALADA". In: *Imaging Sci Dent* 45 (2015), S. 263–265.
- [103] Z Jawad u. a. "A review of cone beam computed tomography for the diagnosis of root resorption associated with impacted canines, introducing an innovative root resorption scale". In: *Oral Surg Oral Med Oral Pathol Oral Radiol* 122 (2016), S. 765–771.
- [104] Pia-Merete Jervøe-Storm u. a. "Comparison of cone-beam computerized tomography and intraoral radiographs for determination of the periodontal ligament in a variable phantom". In: *Oral Surg Oral Med Oral Pathol Oral Radiol Endod* 109.2 (2010), e95–101. url: doi:10.1016/j.tripleo.2009.10.023.
- [105] D Jones u. a. "The Effect of Alteration of the Exposure Parameters of a Cone-beam Computed Tomographic Scan on the Diagnosis of Simulated Horizontal Root Fractures". In: *J Endod* 41 (2015), S. 520–525.
- [106] PW Kaemmerer u. a. "Surgical evaluation of panoramic radiography and cone beam computed tomography for therapy planning of bisphosphonate-related osteonecrosis of the jaws". In: *Oral Surg Oral Med Oral Pathol Oral Radiol* 121 (2016), S. 419–24.
- [107] Willi A. Kalender und Yiannis Kyriakou. "Flat-detector computed tomography (FD-CT)". In: *European radiology* 17.11 (2007), S. 2767–2779. url: doi:10.1007/s00330-007-0651-9.
- [108] K Kamburoglu u. a. "Radiographic detection of artificially created horizontal root fracture using different cone beam CT units with small fields of view". In: *Dentomaxillofac Radiol* 42 (2013), S. 20120261.
- [109] Kivanç Kamburoğlu u. a. "Occlusal caries depth measurements obtained by five different imaging modalities". In: *J Dig Imag* 24.5 (2011), S. 804–813. url: doi:10.1007/s10278-010-9355-9.

- [110] SD Kapila und JM Nervina. "CBCT in orthodontics: assessment of treatment outcomes and indications for its use". In: *Dentomaxillofac Radiol* 44 (2015), S. 20140282.
- [111] K. Katakami u. a. "Histological investigation of osseous changes of mandibular condyles with back-scattered electron images". In: *Dentomaxillofac Radiol* 37.6 (2008), S. 330–339. url: doi:10.1259/dmfr/93169617.
- [112] A Katsumata u. a. "Relationship between density variability and imaging volume size in cone-beam computerized tomographic scanning of the maxillofacial region: an in vitro study". In: *Oral Surg Oral Med Oral Pathol Oral Radiol Endod* 107 (2009), S. 420–425.
- [113] M Kauke u. a. "Volumetric analysis of keratocystic odontogenic tumors and non-neoplastic jaw cysts - Comparison and its clinical relevance". In: *J Craniomaxillofac Surg* 46 (2018), S. 257–263.
- [114] Saadettin Kayipmaz u. a. "An in vitro comparison of diagnostic abilities of conventional radiography, storage phosphor, and cone beam computed tomography to determine occlusal and approximal caries". In: *Eur J Radiol* 80.2 (2011), S. 478–482. url: doi:10.1016/j.ejrad.2010.09.011.
- [115] AA Khan u. a. "Diagnosis and management of osteonecrosis of the jaw: a systematic review and international consensus". In: *J Bone Miner Res* 30 (2015), S. 3–23.
- [116] Emad A. Khan, Donald A. Tyndall und Daniel Caplan. "Extraoral imaging for proximal caries detection: Bitewings vs scanogram". In: *Oral Surg Oral Med Oral Pathol Oral Radiol Endod* 98.6 (2004), S. 730–737. url: doi:10.1016/S107921040400544X.
- [117] K Kim, HS Choi und NS Pang. "Clinical application of 3D technology for tooth autotransplantation: A case report". In: *Aust Endod J* 45 (2019), S. 122–128.
- [118] Kwang-Joon Koh und Kyoung-A Kim. "Utility of the computed tomography indices on cone beam computed tomography images in the diagnosis of osteoporosis in women". In: *Imag Sci Dent* 41.3 (2011), S. 101–106. url: doi:10.5624/isd.2011.41.3.101.
- [119] P. Kopp S. and Ottl. "Dimensional stability in composite cone beam computed tomography". In: *Dentomaxillofac Radiol* 8 (2010), S. 512–516.
- [120] YT Korkmaz u. a. "Does additional cone beam computed tomography decrease the risk of inferior alveolar nerve injury in high-risk cases undergoing third molar surgery? Does CBCT decrease the risk of IAN injury?" In: *Int J Oral Maxillofac Surg* 46 (2017), S. 628–635.
- [121] C Kruse u. a. "Cone beam computed tomography and periapical lesions: a systematic review analysing studies on diagnostic efficacy by a hierarchical model". In: *Int Endod J* 48 (2015), S. 815–28.
- [122] FP Kuhn u. a. "MR imaging of the temporomandibular joint: comparison between acquisitions at 7.0T using dielectric pads and 3.0T". In: *Dentomaxillofac Radiol* 46 (2018), S. 20160280.
- [123] E Lauridsen u. a. "Pattern of traumatic dental injuries in the permanent dentition among children, adolescents, and adults". In: *J Craniomaxillofac Surg* 28 (2012), S. 358–363.
- [124] DH Lee u. a. "Accuracy of a direct drill-guiding system with minimal tolerance of surgical instruments used for implant surgery: a prospective clinical study". In: *J Adv Prosthodont* 8 (2016), S. 207–213.
- [125] Yu-Hong Liang u. a. "Endodontic outcome predictors identified with periapical radiographs and cone-beam computed tomography scans". In: *J Endod* 37.3 (2011), S. 326–331. url: doi:10.1016/j.joen.2010.11.032.
- [126] Xin Liang u. a. "A comparative evaluation of Cone Beam Computed Tomography (CBCT) and Multi-Slice CT (MSCT). Part II: On 3D model accuracy". In: *Eur J Radiol* 75.2 (2010), S. 270–274. url: doi:10.1016/j.ejrad.2009.04.016.
- [127] Zachary T. Librizzi u. a. "Cone-beam computed tomography to detect erosions of the temporomandibular joint: Effect of field of view and voxel size on diagnostic efficacy and effective dose". In: *Am J Orthod Dentofac Orthop* 140.1 (2011), e25–30. url: doi:10.1016/j.ajodo.2011.03.012.
- [128] S. Lofthag-Hansen u. a. "Calculating effective dose on a cone beam computed tomography device: 3D Accuitomo and 3D Accuitomo FPD". In: *Dentomaxillofac Radiol* 37 (2008), S. 72–79.

- [129] Sara Lofthag-Hansen u. a. "Limited cone-beam CT and intraoral radiography for the diagnosis of periapical pathology." In: *Oral Surg Oral Med Oral Pathol Oral Radiol Endod* 103.1 (2007), S. 114–119. url: doi:10.1016/j.tripleo.2006.01.001.
- [130] M. Loubele u. a. "Comparison between effective radiation dose of CBCT and MSCT scanners for dentomaxillofacial applications." In: *Eur J Radiol* 71.3 (2009), S. 461–468. url: doi:10.1016/j.ejrad.2008.06.002.
- [131] HT Lübbers u. a. "Anatomy of impacted lower third molars evaluated by computerized tomography: Is there an indication for 3 dimensional imaging?" In: *Oral Surg Oral Med Oral Pathol Oral Radiol Endod* 111 (2011), S. 547–550.
- [132] J B Ludlow, R Timothy u. a. "Effective dose of dental cone beam CT: a meta-analysis of published data and additional data for 9 CBCT units". In: *Dentomaxillofac Radiol* 44.1: Special issue CBCT (2015), S. 20140197.
- [133] J B Ludlow und C Walker. "Assessment of phantom dosimetry and image quality of i-CAT FLX cone- beam computed tomography". In: *Am J Orthod Dentofacial Orthop* 144 (2013), S. 802–817.
- [134] J. B. Ludlow u. a. "Dosimetry of 3 CBCT devices for oral and maxillofacial radiology: CB Mercuray, NewTom 3G and i-CAT". In: *Dentomaxillofac Radiol* 35 (2006), S. 219–226.
- [135] John B. Ludlow und Marija Ivanovic. "Comparative dosimetry of dental CBCT devices and 64-slice CT for oral and maxillofacial radiology." In: *Oral Surg Oral Med Oral Pathol Oral Radiol Endod* 106.1 (2008), S. 930–938. url: doi:10.1016/j.tripleo.2008.03.018.
- [136] J Luo u. a. "Cone beam computed tomography signs of desmoplastic ameloblastoma: review of 7 cases". In: *Oral Surg Oral Med Oral Pathol Oral Radiol* 118 (2014), e126–133.
- [137] SM Lupi u. a. "Geometric distortion of panoramic reconstruction in third molar tilting assessments: a comprehensive evaluation". In: *Dentomaxillofac Radiol* 47 (2018), S. 20170467.
- [138] Stimmelmayer M u. a. "Accuracy and reproducibility of four cone beam computed tomography devices using 3D implant-planning software". In: *Int J Comput Dent* 20 (2017), S. 21–34.
- [139] SM Mallya und S Tetradis. "Imaging of Radiation- and Medication-Related Osteonecrosis". In: *Radiol Clin North Am* 56 (2018), S. 77–89.
- [140] Christopher B. Marchack, Allan Charles und Andreas Pettersson. "A single appointment protocol to create a partially edentulous CAD/CAM guided surgical template: a clinical report". In: *J Prosthet Dent* 106.6 (2011), S. 346–349. url: doi:10.1016/S0022-3913(11)00158-2.
- [141] D. Maret u. a. "Accuracy of 3D reconstructions based on cone beam computed tomography". In: *J Dent Res* 89.12 (2010), S. 1465–1469. url: doi:10.1177/0022034510378011.
- [142] Alexandre Perez Marques u. a. "Assessment of simulated mandibular condyle bone lesions by cone beam computed tomography". In: *Brazilian Oral Research* 24.4 (2010), S. 467–474.
- [143] R Matsubara u. a. "Assessment of MRI findings and clinical symptoms in patients with temporomandibular joint disorders". In: *Dentomaxillofac Radiol* 47 (2018), S. 20170412.
- [144] LH Matzen und E Berkhout. "Cone beam CT imaging of the mandibular third molar: a position paper prepared by the European Academy of DentoMaxilloFacial Radi-ology (EADMFR)". In: *Dentomaxillofac Radiol* 48 (2019), S. 20190039.
- [145] LH Matzen, L Schropp u. a. "Radiographic signs of pathology determining removal of an impacted mandibular third molar assessed in a panoramic image or CBCT". In: *Dentomaxillofac Radiol* 46 (2017), S. 20160330.
- [146] LH Matzen, L Schropp u. a. "Use of cone beam computed tomography to assess significant imaging findings related to mandibular third molar impaction". In: *Oral Surg Oral Med Oral Pathol Oral Radiol* 124 (2017), S. 506–516.
- [147] LH Matzen und A Wenzel. "Efficacy of CBCT for assessment of impacted mandibular third molars: a review - based on a hierarchical model of evidence". In: *Dentomaxillofac Radiol* 44 (2015), S. 20140189.

- [148] Clare McNamara u. a. "The current status of 3D imaging in dental practice". In: *Dent Update* 38.10 (2011), S. 679–82, 684–6, 688–90.
- [149] J. H. Meng u. a. "Diagnostic evaluation of the temporomandibular joint osteoarthritis using cone beam computed tomography compared with conventional radiographic technology." In: *Beijing Da Xue Bao* 18.1 (2007), S. 26–29.
- [150] R. Mengel, B. Kruse und L. Flores-de-Jacoby. "Digital volume tomography in the diagnosis of peri-implant defects: an in vitro study on native pig mandibles." In: *J Periodontol* 77 (2006), S. 1234–1241.
- [151] Reiner Mengel u. a. "Digital volume tomography in the diagnosis of periodontal defects: an in vitro study on native pig and human mandibles." In: *J Periodontol* 76.5 (2005), S. 665–673. url: doi:10.1902/jop.2005.76.5.665.
- [152] Kelly A. Misch, Erica S. Yi und David P. Sarment. "Accuracy of cone beam computed tomography for periodontal defect measurements". In: *J Periodontol* 77.7 (2006), S. 1261–1266. url: doi:10.1902/jop.2006.050367.
- [153] A. Mol und A. Balasundaram. "In vitro cone beam computed tomography imaging of periodontal bone". In: *Dentomaxillofac Radiol* 37.6 (2008), S. 319–324. url: doi:10.1259/dmfr/26475758.
- [154] FJ Mota de Almeida, K Knutsson und L Flygare. "The effect of cone beam CT (CBCT) on therapeutic decision-making in endodontics". In: *Dentomaxillofac Radiol* 43 (2014), S. 20130137.
- [155] P. Mozzo u. a. "A new volumetric CT machine for dental imaging based on the cone-beam technique: preliminary results". In: *Eur Radiol* 8 (1998), S. 1558–1564.
- [156] K. Mueller. "Fast and accurate three-dimensional reconstruction from cone-beam projection data using algebraic methods". Diss. Ohio, USA: Ohio State University, 1998.
- [157] K. Mueller, R. Yagel und J. W. Wheller. "Fast Implementations of Algebraic Methods for 3D Reconstruction from Cone-Beam Data". In: *IEEE Trans Med Imaging* 18 (1999), S. 538–548.
- [158] M. Naitoh u. a. "Comparison between cone-beam and multislice computed tomography depicting mandibular neurovascular canal structures". In: *Oral Surg Oral Med Oral Pathol Oral Radiol Endod* 109 (2010), e25–31.
- [159] A Nemtoi u. a. "Cone beam CT: a current overview of devices". In: *Dentomaxillofac Radiol* 42 (2013), S. 20120443.
- [160] J. Neugebauer u. a. "CAD/CAM-produced surgical guides: Optimizing the treatment workflow". In: *Int J Comp Dent* 14.2 (2011), S. 93–103.
- [161] Joerg Neugebauer u. a. "Comparison of cone-beam volumetric imaging and combined plain radiographs for localization of the mandibular canal before removal of impacted lower third molars". In: *Oral Surg Oral Med Oral Pathol Oral Radiol Endod* 105.5 (2008), 633–42, discussion 643. url: doi:10.1016/j.tripleo.2007.08.041.
- [162] H Noh u. a. "Registration accuracy in the integration of laser-scanned dental images into maxillofacial cone-beam computed tomography images". In: *Am J Orthodont Dentofac Orthop* 40 (2000), S. 585–591.
- [163] Snehlata Oberoi, Radhika Chigurupati u. a. "Volumetric assessment of secondary alveolar bone grafting using cone beam computed tomography". In: *Cleft Palate Craniofac J* 46.5 (2009), S. 503–511. url: doi:10.1597/08-153.1.
- [164] Snehlata Oberoi, Pawandeep Gill u. a. "Three-dimensional assessment of the eruption path of the canine in individuals with bone-grafted alveolar clefts using cone beam computed tomography". In: *Cleft Palate Craniofac J* 47.5 (2010), S. 507–512. url: doi:10.1597/08-171.
- [165] AC Oenning u. a. "Cone-beam CT in paediatric dentistry: DIMITRA project position statement". In: *Pediatr Radiol* 48 (2018), S. 308–316.
- [166] ACC Oenning u. a. "Mesial Inclination of Impacted Third Molars and its Propensity to Stimulate External Root Resorption in Second Molars – A Cone-Beam Computed Tomographic Evaluation". In: *J Oral Maxillofac Surg* 73 (2015), S. 379–386.

- [167] S Oh u. a. "Virtual Simulation of Autotransplantation Using 3-dimensional Printing Prototyping Model and Computer-assisted Design Program". In: *J Endod* 44 (2018), S. 1883–1888.
- [168] T. Okano u. a. "Absorbed and effective doses from cone beam volumetric imaging for implant planning". In: *Dentomaxillofac Radiol* 38.2 (2009), S. 79–85.
- [169] MA de Oliveira u. a. "The effects of zoledronic acid and dexamethasone on osseointegration of endosseous implants: histological and histomorphometrical evaluation in rats". In: *Clin Oral Implants Res* 26 (2015), e17–e21.
- [170] C. de Oliveira-Santos u. a. "Assessment of variations of the mandibular canal through cone beam computed tomography". In: *Clin Oral Invest* 16 (2012), S. 387–393.
- [171] Young-Seok Park u. a. "Current status of dental caries diagnosis using cone beam computed tomography". In: *Imag Sci Dent* 41.2 (2011), S. 43–51. url: doi:10.5624/isd.2011.41.2.43.
- [172] R Pauwels, L Cockmartin u. a. "Estimating cancer risk from dental cone-beam CT exposures based on skin dosimetry". In: *Phys Med Biol* 59 (2014), S. 3877–3891.
- [173] R Pauwels, R Jacobs u. a. "CBCT-based bone quality assessment: are Hounsfield units applicable?" In: *Dentomaxillofac Radiol* 44 (2015), S. 20140238.
- [174] R Pauwels, H Stamatakis u. a. "Development and applicability of a quality control phantom for dental cone-beam CT". In: *J Appl Clin Med Phys* 12 (2011), S. 3478.
- [175] Ruben Pauwels u. a. "Effective dose range for dental cone beam computed tomography scanners". In: *Eur J Radiol* 81 (2012), S. 267–271. url: doi:10.1016/j.ejrad.2010.11.028.
- [176] LB Petersen, M Vaeth und A Wenzel. "Clinical relevance of cone beam computed tomography in mandibular third molar removal: A multicentre, randomised, controlled trial". In: *J Craniomaxillofac Surg* 43 (2015), S. 2158–2167.
- [177] A Petersson u. a. "Radiological diagnosis of periapical bone tissue lesions in endodontics: a systematic review". In: *Int Endod J* 45 (2012), S. 783–801.
- [178] A. Petersson. "What you can and cannot see in TMJ imaging - an overview related to the RDC/TMD diagnostic system". In: *J Oral Rehab* 37.10 (2010), S. 771–778. url: doi : 10 . 1111//j . 1365 - 2842.2010.02108.x.
- [179] A Pierrefeu u. a. "How accurate is the treatment of midfacial fractures by a specific navigation system integrating mirroringcomputational planning? Beyond mere average difference analysis". In: *J Oral Maxillofac Surg* 73 (2015), 315.e1–315.e10.
- [180] H. M. Pinsky u. a. "Accuracy of three-dimensional measurements using cone-beam CT". In: *Dentomaxillofac Radiol* 35.6 (2006), S. 410–416. url: doi:10.1259/dmfr/20987648.
- [181] CA Pires u. a. "Mandibular incisive canal: cone beam computed tomography". In: *Clin Implant Dent Relat Res* 14 (2012), S. 67–73.
- [182] Joanneke M. Plooiu u. a. "Digital three-dimensional image fusion processes for planning and evaluating orthodontics and orthognathic surgery. A systematic review". In: *Int J Oral Maxillofac Surg* 40.4 (2011), S. 341–352. url: doi:10.1016/j.ijom.2010.10.013.
- [183] Philipp Pohlenz u. a. "Clinical indications and perspectives for intraoperative cone-beam computed tomography in oral and maxillofacial surgery". In: *Oral Surg Oral Med Oral Pathol Oral Radiol Endod* 103.3 (2007), S. 412–417. url: doi:10.1016/j.tripleo.2006.05.008.
- [184] J Ren u. a. "Three-Dimensional Planning in Maxillofacial Fracture Surgery: Computer-Aided Design/Computer-Aided Manufacture Surgical Splints by Integrating Cone Beam Computerized Tomography Images Into Multislice Computerized Tomography Images". In: *J Oral Maxillofac Surg* 27 (2016), S. 1415–1419.
- [185] L. Ritter u. a. "Registration accuracy of three-dimensional surface and cone beam computed tomography data for virtual implant planning." In: *Clin Oral Impl Res* 23 (2012), S. 447–452.

- [186] G Rodríguez, F Abella u. a. “Influence of Cone-beam Computed Tomography in Clinical Decision Making among Specialists”. In: *J Endod* 43 (2017), S. 194–199.
- [187] G Rodríguez, S Patel u. a. “Influence of Cone-beam Computed Tomography on Endodontic Retreatment Strategies among General Dental Practitioners and Endodontists”. In: *J Endod* 43 (2017), S. 1433–1437.
- [188] Felix Roeder, Daniel Wachtlin und Ralf Schulze. “Necessity of 3D visualization for the removal of lower wisdom teeth: required sample size to prove non-inferiority of panoramic radiography compared to CBCT”. In: *Clin Oral Invest* (2011). url: doi:10.1007/s00784-011-0553-8.
- [189] E Rosen u. a. “Efficacy of Cone-beam Computed Tomography in Endodontics: A Systematic Review and Analysis by a Hierarchical Model of Efficacy”. In: *J Endod* 41 (2015), S. 1008–1014.
- [190] R Rozema u. a. “Diagnostic reliability of low dose multidetector CT and cone beam CT in maxillofacial trauma-an experimental blinded and randomized study”. In: *Dentomaxillofac Radiol* 47 (2018), S. 20170423.
- [191] K Sagheb u. a. “Clinical outcome of alveolar ridge augmentation with individualized CAD-CAM-produced titanium mesh”. In: *Int J Implant Dent* 3 (2017), S. 36.
- [192] Ruka Sakabe u. a. “Evaluation of temporomandibular disorders in children using limited cone-beam computed tomography: a case report”. In: *J Clin Pediat Dent* 31.1 (2006), S. 14–16.
- [193] FCS Salineiro u. a. “Radiographic diagnosis of root fractures: a systematic review, meta-analyses and sources of heterogeneity”. In: *Dentomaxillofac Radiol* 46 (2017), S. 20170400.
- [194] G Sanmartí-García, E Valmaseda-Castellón und C Gay-Escoda. “Does computed tomography prevent inferior alveolar nerve injuries caused by lower third molar removal?” In: *J Oral Maxillofac Surg* 70 (2012), S. 5–11.
- [195] K Sawada u. a. “MR imaging of the temporomandibular joint: comparison between acquisitions at 7.0T using dielectric pads and 3.0T”. In: *J Oral Sci* 60 (2018), S. 137–141.
- [196] William C. Scarfe, Allan G. Farman und Predag Sukovic. “Clinical applications of cone-beam computed tomography in dental practice”. In: *Journal* 72.1 (2006), S. 75–80.
- [197] William C. Scarfe, Martin D. Levin u. a. “Use of cone beam computed tomography in endodontics”. In: *Int J Dent* 2009 (2009), S. 634567. url: doi:10.1155/2009/634567.
- [198] D Schneider u. a. “In-vitro evaluation of the tolerance of surgical instruments in templates for computer-assisted guided implantology produced by 3-D printing”. In: *Clin Oral Implants Res* 26 (2015), S. 320–325.
- [199] S Schnutenhaus, C Edelmann u. a. “Retrospective study to determine the accuracy of template-guided implant placement using a novel nonradiologic evaluation method”. In: *Oral Surg Oral Med Oral Pathol Oral Radiol* 121 (2016), e72–e79.
- [200] S Schnutenhaus, S Gröller u. a. “Accuracy of the match between cone beam computed tomography and model scan data in template-guided implant planning: A prospective controlled clinical study”. In: *Clin Implant Dent Relat Res* 20 (2018), S. 541–549.
- [201] R. Schulze u. a. “Artefacts in CBCT: a review”. In: *Dentomaxillofac Radiol* 40.5 (2011), S. 265–273. url: doi:10.1259/dmfr/30642039.
- [202] R. K. W. Schulze, D. Berndt und B. d’Hoedt. “On Cone-Beam Computed Tomography artifacts induced by titanium implants.” In: *Clin Oral Impl Res* 21 (2010), S. 100–107.
- [203] M. Shahbazian und R. Jacobs. “Diagnostic value of 2D and 3D imaging in odontogenic maxillary sinusitis: a review of literature”. In: *J Oral Rehab* 39.4 (2012), S. 294–300. url: doi:10.1111/j.1365-2842.2011.02262.x.
- [204] Hagay Shemesh u. a. “The use of cone-beam computed tomography and digital periapical radiographs to diagnose root perforations”. In: *J Endod* 37.4 (2011), S. 513–516. url: doi:10.1016/j.joen.2010.12.003.

- [205] H Shimamoto u. a. “Does CBCT alter the diagnostic thinking efficacy, management and prognosis of patients with suspected Stage 0 medication-related osteonecrosis of the jaws?” In: *Dentomaxillofac Radiol* 47 (2018), S. 20170290.
- [206] S. Siltanen u. a. “Statistical inversion for medical x-ray tomography with few radiographs: I. General theory”. In: *Phys Med Biol* 48 (2003), S. 1437–1463.
- [207] H. L. D. da Silveira u. a. “Diagnostic ability of computed tomography to evaluate external root resorption in vitro”. In: *Dentomaxillofac Radiol* 36.7 (2007), S. 393–396. url: doi:10.1259/dmfr/13347073.
- [208] Special Committee to Revise the Joint AAE/AAOMR Position Statement on use of CBCT in Endodontics. “AAE and AAOMR Joint Position Statement: Use of Cone Beam Computed Tomography in Endodontics 2015 Update”. In: *Oral Surg Oral Med Oral Pathol Oral Radiol* 120 (2015), S. 508–512.
- [209] Andreas Stavropoulos und Ann Wenzel. “Accuracy of cone beam dental CT, intraoral digital and conventional film radiography for the detection of periapical lesions. An ex vivo study in pig jaws.” In: *Clin Oral Invest* 11.1 (2007), S. 101–106. url: doi:10.1007/s00784-006-0078-8.
- [210] C Stehling u. a. “MR imaging of the temporomandibular joint: comparison between acquisitions at 7.0T using dielectric pads and 3.0T”. In: *Invest Radiol* 42 (2007), S. 428–434.
- [211] Philipp Stockmann u. a. “Panoramic radiograph, computed tomography or magnetic resonance imaging. Which imaging technique should be preferred in bisphosphonate-associated osteonecrosis of the jaw? A prospective clinical study”. In: *Clin Oral Invest* 14.3 (2010), S. 311–317. url: doi:10.1007/s00784-009-0293-1.
- [212] GD Strbac u. a. “Guided Autotransplantation of Teeth: A Novel Method Using Virtually Planned 3-dimensional Template”. In: *J Endod* 42 (2016), S. 1844–1850.
- [213] C. Stuehmer u. a. “Cone beam CT imaging of airgun injuries to the craniomaxillofacial region”. In: *Int J Oral Maxillofac Surg* 37.10 (2008), S. 903–906. url: doi:10.1016/j.ijom.2008.07.007.
- [214] Constantin Stuehmer u. a. “Influence of different types of guns, projectiles, and propellants on patterns of injury to the viscerocranium”. In: *J Oral Maxillofac Surg* 67.4 (2009), S. 775–781. url: doi:10.1016/j.joms.2008.08.036.
- [215] N Su u. a. “Predictive Value of Panoramic Radiography for Injury of Inferior Alveolar Nerve After Mandibular Third Molar Surgery”. In: *J Oral Maxillofac Surg* 75 (2017), S. 663–679.
- [216] A Suomalainen u. a. “Availability of CBCT and iatrogenic alveolar nerve injuries”. In: *Acta Odont Scand* 71 (2013), S. 151–156.
- [217] A. Suomalainen. “Cone Beam Computed Tomography in Oral Radiology”. Diss. Helsinki, Finland: University of Helsinki, 2010.
- [218] A. Suomalainen, T. Kiljunen u. a. “Dosimetry and image quality of four dental cone beam computed tomography scanners compared with multislice computed tomography scanners”. In: *Dentomaxillofac Radiol* 38.6 (2009), S. 367–378. url: doi:10.1259/dmfr/15779208.
- [219] A. Suomalainen, T. Vehmas u. a. “Accuracy of linear measurements using dental cone beam and conventional multislice computed tomography.” In: *Dentomaxillofac Radiol* 37.1 (2008), S. 10–17. url: doi:10.1259/dmfr/14140281.
- [220] Anni Suomalainen u. a. “Reliability of CBCT and other radiographic methods in preoperative evaluation of lower third molars”. In: *Oral Surg Oral Med Oral Pathol Oral Radiol Endod* 109.2 (2010), S. 276–284. url: doi:10.1016/j.tripleo.2009.10.021.
- [221] SM Sursala und TB Dodson. “Preoperative Computed Tomography Imaging in the Management of Impacted Mandibular Third Molars”. In: *J Oral Maxillofac Surg* 65 (2007), S. 83–88.
- [222] VGA Suter u. a. “Risk factors for root resorption of second molars associated with impacted mandibular third molars”. In: *Int J Oral Maxillofac Surg* 48 (2019), S. 801–809.
- [223] J Szalma u. a. “Three-Dimensionally Printed Individual Drill Sleeve for Depth-Controlled Sections in Third Molar Surgery”. In: *J Oral Maxillofac Surg* 77 (2019), 704.e1–704.e7.

- [224] Flügge T u. a. “Registration of cone beam computed tomography data and intraoral surface scans - A prerequisite for guided implant surgery with CAD/CAM drilling guides”. In: *Clin Oral Implants Res* 28 (2017), S. 1113–1118.
- [225] A Tahmaseb, D Wismeijer u. a. “Computer technology applications in surgical implant dentistry: a systematic review”. In: *Int J Oral Maxillofac Implants* 29 (2014), S. 25–42.
- [226] A Tahmaseb, V Wu u. a. “The accuracy of static computer-aided implant surgery: A systematic review and meta-analysis”. In: *Clin Oral Implants Res* 29 (2018), S. 416–435.
- [227] N Takahara u. a. “Association of Temporomandibular Joint Pain According to Magnetic Resonance Imaging Findings in Temporomandibular Disorder Patients”. In: *J Oral Maxillofac Surg* 75 (2017), S. 1848–1855.
- [228] Masatoshi Takane u. a. “Clinical application of cone beam computed tomography for ideal absorbable membrane placement in interproximal bone defects”. In: *J Oral Sci* 52.1 (2010), S. 63–69.
- [229] Z Tang, X Liu und K Chen. “Comparison of digital panoramic radiography versus cone beam computerized tomography for measuring alveolar bone”. In: *Head Face Med* 13 (2017), S. 2.
- [230] Weeraya Tantanapornkul u. a. “A comparative study of cone-beam computed tomography and conventional panoramic radiography in assessing the topographic relationship between the mandibular canal and impacted third molars”. In: *Oral Surg Oral Med Oral Pathol Oral Radiol Endod* 103.2 (2007), S. 253–259. url: doi:10.1016/j.tripleo.2006.06.060.
- [231] M Tassoker. “What Are the Risk Factors for External Root Resorption of Second Molars Associated With Impacted Third Molars? A Cone-Beam Computed Tomography Study”. In: *J Oral Maxillofac Surg* 77 (2019), S. 11–17.
- [232] LHS Tavares u. a. “Factors associated with dental fractures in Brazilian individuals”. In: *J Investig Clin Dent* 9 (2018), e12348.
- [233] MF Termaat u. a. “The accuracy of diagnostic imaging for the assessment of chronic osteomyelitis: a systematic review and meta-analysis”. In: *J Bone Joint Surg Am* 87 (2005), S. 2464–2471.
- [234] Nathaniel S. Treister, Bernard Friedland und Sook-Bin Woo. “Use of cone-beam computerized tomography for evaluation of bisphosphonate-associated osteonecrosis of the jaws”. In: *Oral Surg Oral Med Oral Pathol Oral Radiol Endod* 109.5 (2010), S. 753–764. url: doi:10.1016/j.tripleo.2009.12.005.
- [235] K Tsao u. a. “The use of cone beam computed tomography in the postoperative assessment of orbital wall fracture reconstruction”. In: *J Craniofac Surg* 25 (2016), S. 1150–1154.
- [236] Ryoko Tsuchida, Kazuyuki Araki und Tomohiro Okano. “Evaluation of a limited cone-beam volumetric imaging system: comparison with film radiography in detecting incipient proximal caries”. In: *Oral Surg Oral Med Oral Pathol Oral Radiol Endod* 104.3 (2007), S. 412–416. url: doi:10.1016/j.tripleo.2007.02.028.
- [237] M Tsukiboshi. “Autotransplantation of teeth: requirements for predictable success”. In: *Dent Traumatol* 18 (2002), S. 157–180.
- [238] AA Ucar FI an Celebi u. a. “Effects of impacted maxillary canines on root resorption of lateral incisors: A cone beam computed tomography study”. In: *J Orofac Orthop* 78 (2017), S. 233–240.
- [239] Valentin J. “The 2007 Recommendations of the International Commission on Radiological Protection. Publication 103.” In: *Ann ICRP* 37 (2007), S. 1–332.
- [240] B. Vandenberghe, R. Jacobs und J. Yang. “Detection of periodontal bone loss using digital intraoral and cone beam computed tomography images: an in vitro assessment of bony and/or infrabony defects.” In: *Dentomaxillofac Radiol* 37.5 (2008), S. 252–260. url: doi:10.1259/dmfr/57711133.
- [241] Bart Vandenberghe, Reinhilde Jacobs und Jie Yang. “Diagnostic validity (or acuity) of 2D CCD versus 3D CBCT-images for assessing periodontal breakdown.” In: *Oral Surg Oral Med Oral Pathol Oral Radiol Endod* 104.3 (2007), S. 395–401. url: doi:10.1016/j.tripleo.2007.03.012.

- [242] S Veldhoen u. a. "Performance of cone-beam computed tomography and multidetector computed tomography in diagnostic imaging of the midface: A comparative study on Phantom and cadaver head scans". In: *Eur Radiol* 27 (2017), S. 790–800.
- [243] T Venskutonis u. a. "The importance of cone-beam computed tomography in the management of endodontic problems: a review of the literature". In: *J Endod* 40 (2014), S. 1895–1901.
- [244] M Vercruyssen, W Coucke u. a. "Depth and lateral deviations in guided implant surgery: an RCT comparing guided surgery with mental navigation or the use of a pilot-drill template". In: *Clin Oral Implants Res* 26 (2015), S. 1315–1320.
- [245] M Vercruyssen, I Laleman u. a. "Computer-supported implant planning and guided surgery: a narrative review". In: *Clin Oral Implants Res* 26 (Suppl 11 2015), S. 69–76.
- [246] JP Verweij u. a. "Replacing Heavily Damaged Teeth by Third Molar Autotransplantation With the Use of Cone-Beam Computed Tomography and Rapid Prototyping". In: *J Oral Maxillofac Surg* 75 (2017), S. 1809–1816.
- [247] Sophie Veyre-Goulet, Thomas Fortin und Anthony Thierry. "Accuracy of Linear Measurement Provided by Cone Beam Computed Tomography to Assess Bone Quantity in the Posterior Maxilla: A Human Cadaver Study". In: *Clin Impl Dent Rel Res* 10.4 (2008), S. 226–230. url: doi:10.1111/j.1708-8208.2008.00083.x.
- [248] Clemens Walter u. a. "Does three-dimensional imaging offer a financial benefit for treating maxillary molars with furcation involvement? A pilot clinical case series". In: *Clin Oral Impl Res* 23.3 (2012), S. 351–358. url: doi:10.1111/j.1600-0501.2011.02330.x.
- [249] Clemens Walter u. a. "Cone beam computed tomography (CBCT) for diagnosis and treatment planning in periodontology: systematic review update." *Clin Oral Investig* 2020;24(9):2943-58.
- [250] D Wang u. a. "External root resorption of the second molar associated with mesially and horizontally impacted mandibular third molar: evidence from cone beam computed tomography". In: *Clin Oral Investig* 21 (2017), S. 1335–1342.
- [251] K Wang u. a. "Characteristic features of the odontogenic myxoma on cone beam computed tomography". In: *Dentomaxillofac Radiol* 46 (2017), S. 20160232.
- [252] R Weiss und A Read-Fuller. "Cone Beam Computed Tomography in Oral and Maxillofacial Surgery: An Evidence-Based Review". In: *Dent J (Basel)* 7 (2019), E52.
- [253] P. L. Westesson u. a. "CT and MR of the temporomandibular joint: comparison with autopsy specimens". In: *Am J Roentgenol* 148.6 (1987,B1), S. 1165–1171.
- [254] SC White u. a. "The Image Gently in Dentistry campaign: promotion of responsible use of maxillofacial radiology in dentistry for children". In: *Oral Surg Oral Med Oral Pathol Oral Radiol* 118 (2012), S. 257–261.
- [255] G Widmann u. a. "Cone Beam Computed Tomography vs Multislice Computed Tomography in Computer-Aided Design/Computer-Assisted Manufacture Guided Implant Surgery Based on Three-Dimensional Optical Scanning and Stereolithographic Guides: Does Image Modality Matter?" In: *Int J Oral Maxillofac Implants* 31 (2016), S. 527–533.
- [256] F Wilde u. a. "Prevalence of cone beam computed tomography imaging findings according to the clinical stage of bisphosphonate-related osteonecrosis of the jaw". In: *Oral Surg Oral Med Oral Pathol Oral Radiol* 114 (2012), S. 804–811.
- [257] Johan Peter Woelber u. a, "Accuracy and Usefulness of CBCT in Periodontology: A Systematic Review of the Literature." *Int J Periodontics Restorative Dent* 2018;38(2):289-97
- [258] R. Woertche u. a. "Clinical application of cone beam digital volume tomography in children with cleft lip and palate". In: *Dentomaxillofac Radiol* 35 (2006), S. 88–94.

-
- [259] C Wolff u. a. “Do CBCT scans alter surgical treatment plans? Comparison of preoperative surgical diagnosis using panoramic versus cone-beam CT images”. In: *J Craniomaxillofac Surg* 44 (2016), S. 1700–1705.
- [260] R Wörtche u. a. “Clinical application of cone beam digital volume tomography in children with cleft lip and palate”. In: *Dentomaxillofac Radiol* 35 (2006), S. 88–94.
- [261] M-K Wu, H. Shemesh und P. R. Wesselink. “Limitations of previously published systematic reviews evaluating the outcome of endodontic treatment”. In: *Int Endod J* 42.8 (2009), S. 656–666. url: doi:10.1111/j.1365-2591.2009.01600.x.
- [262] JK Yeh und CH Chen. “Estimated radiation risk of cancer from dental cone-beam computed tomography imaging in orthodontics patients”. In: *BMC Oral Health* 18 (2018), S. 131.
- [263] AWK Yeung, R Jacobs und M M Bornstein. “Novel low-dose protocols using cone beam computed tomography in dental medicine: a review focusing on indications, limitations, and future possibilities”. In: *Clin Oral Invest* 23.6 (2019), S. 2573–2581.
- [264] T. Yoshioka u. a. “Periapical bone defects of root filled teeth with persistent lesions evaluated by cone-beam computed tomography”. In: *Int Endod J* 44.3 (2011), S. 245–252. url: doi:10.1111/j.1365-2591.2010.01814.x.
- [265] S. M. Young u. a. “A comparative study of high-resolution cone beam computed tomography and charge-coupled device sensors for detecting caries”. In: *Dentomaxillofac Radiol* 38.7 (2009), S. 445– 451. url: doi:10.1259/dmfr/88765582.
- [266] D. M. Yousem, M. A. Kraut und A. A. Chalian. “Major salivary gland imaging”. In: *Radiol* 216.1 (2000), S. 19–29.
- [267] Yongbin Zhang u. a. “Reducing metal artifacts in cone-beam CT images by preprocessing projection data.” In: *International journal of radiation oncology, biology, physics* 67.3 (2007), S. 924–932. url: doi:10.1016/j.ijrobp.2006.09.045.
- [268] Zhi-ling Zhang u. a. “The detection accuracies for proximal caries by cone-beam computerized tomography, film, and phosphor plates”. In: *Oral Surg Oral Med Oral Pathol Oral Radiol Endod* 111.1 (2011), S. 103–108. url: doi:10.1016/j.tripleo.2010.06.025.

Versionsnummer:	3.0
Erstveröffentlichung:	April 2009
Überarbeitung von:	Dezember 2021
Nächste Überprüfung geplant:	Dezember 2026

Die AWMF erfasst und publiziert die Leitlinien der Fachgesellschaften mit größtmöglicher Sorgfalt - dennoch kann die AWMF für die Richtigkeit des Inhalts keine Verantwortung übernehmen. **Insbesondere bei Dosierungsangaben sind stets die Angaben der Hersteller zu beachten!**

Autorisiert für elektronische Publikation: AWMF online