



S2k-Leitlinie (Kurzversion)

## Diagnostik und Therapieoptionen von Aphthen und aphthoiden Läsionen der Mund- und Rachenschleimhaut

AWMF-Registernummer: 007-101

Stand: November 2016

Gültig bis: November 2019

### **Federführende Fachgesellschaften:**

Interdisziplinärer Arbeitskreis Oralpathologie und Oralmedizin (AKOPOM)  
Deutsche Gesellschaft für Mund-, Kiefer- und Gesichtschirurgie e.V. (DGMKG)  
Deutsche Gesellschaft für Zahn-, Mund- und Kieferheilkunde (DGZMK)

### **Beteiligung weiterer AWMF-Fachgesellschaften:**

Deutsche Dermatologische Gesellschaft (DDG)  
Deutsche Gesellschaft für Hals-Nasen-Ohren-Heilkunde, Kopf- und Hals-Chirurgie (DGHNO-KHC)  
Deutsche Gesellschaft für Innere Medizin (DGIM)  
Deutsche Gesellschaft für Kinder- und Jugendmedizin (DGKJ)  
Deutsche Gesellschaft für Pathologie (DGP)

### **Beteiligung weiterer Fachgesellschaften/ Organisationen:**

Berufsverband Deutscher Oralchirurgen (BDO)  
Bundesverband Deutscher Pathologen (BDP)  
Kassenzahnärztliche Bundesvereinigung (KZBV)

publiziert  
bei:



**Autoren:**

Prof. Dr. Jochen Jackowski (AKOPOM/DGZMK; federführender Autor und Leitlinienkoordination, Abteilung für Zahnärztliche Chirurgie und Poliklinische Ambulanz, Department für ZMK-Heilkunde, Fakultät für Gesundheit, Universität Witten/Herdecke)

PD Dr. Frank Strietzel (BDO; Charité – Universitätsmedizin Berlin, Charité Centrum 3 für Zahn-, Mund- und Kieferheilkunde, Oralmedizin, zahnärztliche Röntgenologie und Chirurgie)

**Ko-Autoren (in alphabetischer Reihenfolge):**

Dr. Andreas Altenburg (DDG; Klinik für Dermatologie und Allergologie, Fachklinik Bad Bentheim, Bad Bentheim; Klinik für Dermatologie, Venerologie und Allergologie / Immunologisches Zentrum, Städtisches Klinikum Dessau, Dessau-Roßlau; Deutsches Register Morbus Adamantiades-Behçet e.V.)

Dr. Jörg Beck (KZBV; Kassenzahnärztliche Bundesvereinigung, Berlin)

Dr. Dr. Markus Hullmann (DGMKG; Universitätsklinikum Regensburg, Klinik für Mund-, Kiefer- und Gesichtschirurgie)

PD Dr. Tilmann Kallinich (DGKJ; Charité – Universitätsmedizin Berlin, Klinik für Pädiatrie mit Schwerpunkt Pneumologie und Immunologie, Berlin)

Prof. Dr. Ina Kötter (DGIM; 4. Medizinische Abteilung, Rheumatologie, Klinische Immunologie, Nephrologie, Asklepios Klinik Altona, Hamburg)

Prof. Dr. Armin Laubert (Deutsche Gesellschaft für Hals-Nasen-Ohren-Heilkunde, Kopf- und Hals-Chirurgie; HNO-Klinik am St.-Josefs-Hospital, Hagen)

Prof. Dr. Andrea-Maria Schmidt-Westhausen (AGKi; Charité – Universitätsmedizin Berlin, Charité Centrum 3 für Zahn-, Mund- und Kieferheilkunde, Oralmedizin, zahnärztliche Röntgenologie und Chirurgie)

Prof. Dr. Wilko Weichert (DGP/BDP; Institut für Allgemeine Pathologie und Pathologische Anatomie der Technischen Universität München, München)

**Methodische Begleitung:**

Dr. Cathleen Muche-Borowski (AWMF)

Dr. Silke Auras (DGZMK, Leitlinienbeauftragte)

**Jahr der Erstellung:** November 2016

**vorliegende Aktualisierung/ Stand:** November 2016

**gültig bis:** November 2019

***Die "Leitlinien" der Wissenschaftlichen Medizinischen Fachgesellschaften sind systematisch entwickelte Hilfen für Ärzte/ Zahnärzte zur Entscheidungsfindung in spezifischen Situationen. Sie beruhen auf aktuellen wissenschaftlichen Erkenntnissen und in der Praxis bewährten Verfahren und sorgen für mehr Sicherheit in der Medizin, sollen aber auch ökonomische Aspekte berücksichtigen. Die "Leitlinien" sind für Ärzte/ Zahnärzte rechtlich nicht bindend und haben daher weder haftungsbegründende noch haftungsbefreiende Wirkung.***

## Informationen zur Leitlinie

Die Inhalte dieser Kurzversion beziehen sich auf die Langversion der S2k-Leitlinie „Diagnostik und Therapieoptionen von Aphthen und aphthoiden Läsionen der Mund- und Rachenschleimhaut“ (AWMF-Registernummer 007-101), die über folgende Seiten zugänglich ist:

- <http://www.dgzmk.de/zahnaerzte/wissenschaft-forschung/leitlinien/details/document/diagnostik-und-therapieoptionen-von-aphthen-und-aphthoiden-laesionen-der-mund-und-rachenschleimha.html>
- <http://www.awmf.org/leitlinien/detail/II/007-101.html>

Die Langversion enthält ausführliche Hintergrundinformationen zu den Empfehlungen. Die abgestimmten Statements und Empfehlungen selbst sind in Kurz- und Langversion identisch und übersichtshalber in Kästen geschrieben.

Neben der Kurz- und der Langversion gibt es den Leitlinienreport, der die Methodik zur Erstellung der Leitlinie beschreibt. Der Leitlinienreport ist ebenfalls auf den oben genannten Internetseiten abrufbar.

## 1. Definition

Aphthen sind schmerzhafte orale und / oder pharyngeale Ulzerationen, die charakteristischerweise in einem Zeitintervall von Wochen bis Monaten und Jahren rezidivieren (1).

Dt. Synonyma: habituelle Aphthen, chronisch rezidivierende Aphthen, rezidivierende benigne Aphthosis (RBA); Engl. Synonyma: recurrent aphthous ulceration (RAU), recurrent oral ulceration (ROU), canker sore, aphthous ulcerations, recurrent aphthous stomatitis (RAS), Aphtha.

## 2. Epidemiologie

Rezidivierende Aphthen treten mit einer Häufigkeit zwischen 5 und 60% (2,3,4), bei Frauen öfter als bei Männern (5) und seltener bei alten Menschen auf (6). Sie gehören damit zu den häufigsten Erkrankungen der Mund- und Rachenschleimhaut und beginnen meist im zweiten und dritten Lebensjahrzent. Aphthen repräsentieren die häufigste Läsion der Mundschleimhaut bei Kindern und Jugendlichen (7). Eine familiäre Häufung rezidivierender Aphthen besteht bei 30 bis 40% der Patienten (8). Die Ätiologie oropharyngealer Aphthen ist bislang unklar. Insofern besteht aktuell weiterer Forschungsbedarf.

Differenzialdiagnosen der Aphthen sind Malignome und deren Vorstufen, andere Stomatopathien, reaktive Veränderungen der Mund- und Rachenschleimhaut, gastrointestinale Syndrome, mukokutane Erkrankungen des rheumatischen Formenkreises, bullöse und lichenoiden Dermatosen und Infektionskrankheiten.

**Die rechtzeitige Erkennung präkanzeröser Vorläuferläsionen ist notwendig zur Prävention der Entstehung eines oropharyngealen Karzinoms bzw. zur Sicherung der Diagnose im Frühstadium**, da eine Therapieverzögerung von mehr als vier Wochen bei oropharyngealen Karzinomen zu einer signifikant schlechteren Überlebensrate (9,10) und zur Notwendigkeit multimodaler und aggressiverer Therapiestrategien führt. Daraus ergibt sich eine enge differenzialdiagnostische Beziehung der S2k-Leitlinie Diagnostik und Therapieoptionen von Aphthen und aphthoiden Läsionen der Mund- und Rachenschleimhaut zur S2k-Leitlinie Diagnostik und Management von Vorläuferläsionen des oralen Plattenepithelkarzinoms in der Zahn-, Mund- und Kieferheilkunde" [AWMF-Register-Nr. 007-092 (11), wird aktuell überarbeitet] sowie zur S2k-Leitlinie Diagnostik und Therapie des Pemphigus vulgaris / foliaceus und des bullösen Pemphigoids [AWMF-Register-Nummer (013-071) (12,13,14)].

### 3. Morphologie

**Übersicht 1:** Die klinisch-morphologischen Erscheinungsformen der rekurrierenden Aphthose

#### 1. Typus minor (Mikulicz):

- oberflächlich
- Mundhöhle, meist nichtkeratinisierte Mukosa
- eine bis vier Aphthen gleichzeitig
- meist 2-5 mm, < 10 mm Durchmesser
- sieben bis zehn Tage Präsenz
- drei bis fünf Tage schmerzhaft
- narbenfreie Abheilung
- drei- bis sechsmal/Jahr
- ca. 85% aller rekurrierenden Aphthen
- 10-15% der Bevölkerung

#### 2. Typus maior (Sutton):

- tiefere Lage (Penetration bis in Speicheldrüsen/Muskelschichten)
- Induration, Ulzeration, Gewebsdestruktion
- Mundhöhle, Oropharynx, selten Genitalschleimhaut (Vulva)
- ≥10 mm, bis 30 mm
- zwei bis vier Wochen Präsenz
- sehr schmerzhaft, Lymphadenopathie
- mundgesundheitsbezogene Lebensqualität sehr eingeschränkt
- narbige Abheilung
- aufeinanderfolgend oder kontinuierlich
- ca. 10% aller rekurrierenden Aphthen

#### 3. Typus herpetiformis (Cooke):

- multipel (50, bis über 100)
- oft nur stecknadelkopfgroß, 1-2 mm
- gesamte oropharyngeale Mukosa (u. a. Gaumen, Gingiva)
- herpetiforme Anordnung
- kein Bläschenstadium
- sieben bis zehn Tage Präsenz
- drei bis fünf Tage schmerzhaft
- geringe Beeinträchtigung des Allgemeinzustandes
- episodisch
- ca. 5% aller rekurrierenden Aphthen

Die Phasen der oralen Aphthose sind gekennzeichnet durch:

- **Prodromalstadium:** Kribbeln, Spannungsgefühl, Brennen, Rauigkeit (bis 24 Stunden)
- **präulzeröse Phase:** inflammatorisches Erythem/indurierte Papel (ein bis drei Tage)
- **ulzeratives Stadium:** fibrinbelegte Ulzeration mit aufgeworfenem Rand (ein bis 16 Tage)
- **Abheilungsphase:** (vier bis 30 Tage)

**Übersicht 2:** Morphologie und Klinik zur Unterscheidung aphthöser und anderer ulzeröser Läsionen [in Anlehnung an (15)]

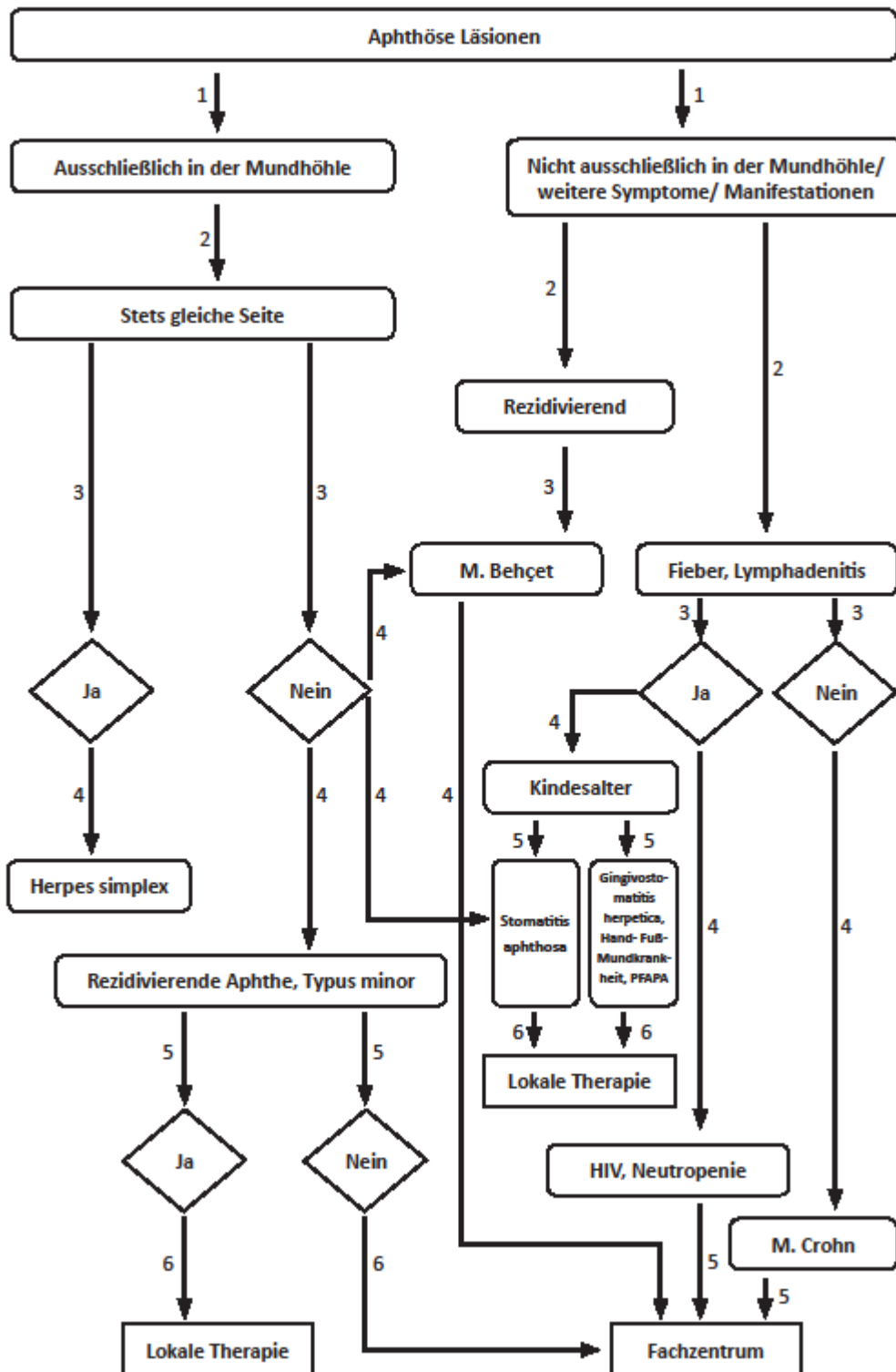
<b>aphthöse Läsion</b>	<b>andere ulzeröse Läsionen</b>
Meist oberflächliche entzündliche Erosion mit Fibrinbelag (Mikulicz), selten tieferreichende Ulcera (Sutton)	exkavierter Gewebsdefekt, in der Regel echtes Ulcus, heterogene Ursachen
rasche Entstehung	Entstehung unterschiedlich rasch
plan oder gering erhaben	Form und Tiefe sehr variabel
geröteter Hof in Umgebung	variable Ulkusränder
Dolenz: spontan und taktil	Dolenz variabel
lokale Blutungsneigung gering	lokale Blutungsneigung erhöht
Foetor ex ore negativ (außer M. Behçet, synonym für M. Adamantiades-Behçet)	Foetor ex ore häufig
regionale Lymphknoten meist ohne pathologischen Befund	Lymphknoten häufig vergrößert und druckdolent (je nach Ursache)
sehr hohe Rezidivneigung	Rezidive abhängig von Ursache

#### 4. Diagnose und Differenzialdiagnosen

Zahlreiche Erkrankungen gehen mit aphthoiden Erosionen/Ulzerationen der oropharyngealen Mukosa einher. Die Diagnose ergibt sich aus Anamnese, klinischer Symptomatik, Krankheitsverlauf, Alter und Lebensgewohnheiten des Patienten, ferner anhand der morphologischen Kriterien. Differenzierungen hinsichtlich des Typs der oropharyngealen aphthoiden Erosionen/Ulzerationen (Typen Minor, Major und herpetiform) und der Häufigkeit des Auftretens (rezidivierend bzw. wiederkehrend: rezurrenente aphthoide Erosionen/Ulzerationen oder Stomatitiden oder gelegentlich bzw. einmalig auftretende aphthoide Erosionen/Ulzerationen) werden im Zusammenhang mit den einzelnen Erkrankungen sehr unterschiedlich beschrieben. Die mitunter ähnliche Morphologie erschwert die Differenzialdiagnose zusätzlich.

Die Differenzierung zwischen Aphthen bzw. heterogenen ähnlichen (aphthoiden) Erosionen und Ulzerationen ist meist schwierig. Bei großen, anhaltenden Läsionen ist eine weiterführende Diagnostik erforderlich, um mögliche alternative Ursachen zu erkennen, die die Aphthosis verursachen. Zugrunde liegende Erkrankungen oder eine bestehende neoplastische Vorläuferläsion bzw. ein manifestes Malignom müssen insbesondere im Erwachsenenalter differenzialdiagnostisch ausgeschlossen werden.

Übersicht 3: Algorithmus zur Diagnostik oropharyngealer Aphthen (modifiziert nach 15,16)



ANMERKUNG: Die Diagnose des M. Behçet erfolgt nach den in den **Übersichten 4 und 5** aufgeführten Kriterien.

**Fachzentrum:** Betreuung durch spezialisierten Zahnarzt, Fachzahnarzt und Facharzt insbesondere für Mund-, Kiefer- und Gesichtschirurgie oder Hals-, Nasen-, Ohrenheilkunde sowie z. B. Facharzt für Haut- und Geschlechtskrankheiten, Innere Medizin oder Kinder- und Jugendmedizin.

**Übersicht 4:** Diagnostische Kriterien der „International Study Group for Behçet`s Disease“  
 [1990 (17)]

<p><b>obligat:</b>                  Rezidivierende orale Aphthen (≥ 3 mal/Jahr)</p> <p style="text-align: center;">+</p> <p><b>2 der folgenden Kriterien:</b></p> <ul style="list-style-type: none"> <li>- Rezidivierende genitale aphthöse Ulzerationen</li> <li>- Iritis, Uveitis, retinale Vaskulitis</li> <li>- Hautveränderungen (Erythema nodosum, Follikulitis, sterile Pusteln, aphthöse Ulzerationen der Haut)</li> <li>- Positiver Pathergietest nach Nadelstich oder intradermale Injektion von physiologischer NaCL-Lösung (Latenz: 24-48 Std.)</li> </ul>
--

**Übersicht 5: The International Criteria of Behçet`s Disease [2014 (18)]**

Sympome	Punkte
Rezidivierende orale Aphthen	2
Hautmanifestationen (Erythema nodosum, Follikulitis, sterile Pusteln, aphthöse Ulzerationen der Haut)	1
Rezidivierende genitale aphthöse Ulzerationen	2
Augenbeteiligung	2
ZNS-Beteiligung	1
Gefäßbeteiligung	1
Positiver Pathergietest (optional)	1
<b>Diagnose: Morbus Behçet</b>	<b>4 oder mehr Punkte</b>

Aphthoide Erosionen/Ulzerationen der oropharyngealen Mukosa können im Zusammenhang mit autoinflammatorischen Erkrankungen, intermediären Erkrankungen mit autoinflammatorischen und autoimmunologischen Aspekten, vermutlicher immunpathologischer Ätiologie, hämatologischen Ursachen und Mangelerscheinungen, Erkrankungen des rheumatischen Formenkreises, Medikamentenanwendungen, vermutlich auch bei bestimmten Nahrungsmitteln, weiteren Stoffen, Infektionskrankheiten, vermutetem genetischen Hintergrund und weiteren Erkrankungen bzw. prädisponierenden Faktoren auftreten.



### **Kernaussagen zur Diagnostik I**

Bei differenzialdiagnostischen Abwägungen **sollten** etwaige Malabsorptions-, Mangelzustände, Arzneimittelunverträglichkeiten oder systemische Erkrankungen berücksichtigt werden (11).

Beim Verdacht auf eine hämatologische oder immunologische Erkrankung als Hintergrund einer aphthoiden bzw. ulzerösen Läsionen **sollte** eine weiterführende spezialisierte Diagnostik erfolgen.

Lokal begrenzt auftretende ulzeröse Läsionen **sollten** anamnestisch und klinisch zunächst im Hinblick auf mögliche mechanische Ursachen [z. B. durch Prothesendruckstellen oder Halteelemente von Prothesen, mechanische Irritationen durch Restaurationen, persistierende Fadenreste nach operativen Eingriffen im Mund- oder Rachenbereich oder nach zahnärztlichen Behandlungen (z. B. Irritationen durch Watterollen o. ä.)], chemische oder thermische Irritationen oder lokale Einwirkungen von Medikamenten abgeklärt werden.

### **Kernaussage zur Diagnostik II**

Grundsätzlich **soll** entsprechend der S2k-Leitlinie der DGMKG und DGZMK bei einer unklaren Mundschleimhautveränderung, die nach einer Beobachtung oder Therapie über 2 Wochen keine Rückbildungstendenz zeigt und sich nicht eindeutig einer definierten Grundkrankheit oder Ursache zuordnen lässt, eine histologische Abklärung zum Ausschluss eines Plattenepithelkarzinoms und seiner Vorläuferläsionen erfolgen (11,14). In gleicher Weise **soll** bei Rachenschleimhautveränderungen verfahren werden

## **5. Therapeutische Strategien**

Die Therapie von Aphthen ist symptomatisch ausgerichtet, da die Ätiologie der rezidivierenden benignen Aphthosis nicht geklärt ist.

In Deutschland sind nur Kortikosteroide und topische Antiseptika/Antiphlogistika zugelassen. Kontrollierte Studien existieren vorwiegend für das Erwachsenenalter. Die Indikation für Kinder und Jugendliche sowie während der Schwangerschaft und Stillzeit ist im Einzelfall gesondert zu überprüfen.

Die meisten anderen Substanzen sind Off-Label-Therapeutika ("Off-Label-Use")<sup>1</sup>. Eine unmittelbare Schmerzreduktion bei oropharyngealen Aphthen wird nach Anwendung eines CO<sub>2</sub>- oder Nd:YAG-Lasers beobachtet.

Bei länger bestehenden Läsionen im Erwachsenenalter ist eine Biopsie obligat, wenn klinisch eine eindeutige Zuordnung zu habituellen Aphthen (Typus minor) nicht möglich ist. Nach der S2k-Leitlinie Diagnostik und Management von Vorläuferläsionen des oralen Plattenepithelkarzinoms in der Zahn-, Mund- und Kieferheilkunde (AWMF-Register Nr. 007/092, wird aktuell überarbeitet) (11) sind Vorläuferläsionen von morphologisch ähnlichen Erkrankungen der Mundhöhle und des Rachens, zu denen auch die rezidivierenden oropharyngealen Aphthen gehören, abzugrenzen. Im Kindesalter ist bei länger bestehenden Aphthen nur im Ausnahmefall eine Biopsie indiziert. Hier steht die Abklärung möglicher weiterer Differenzialdiagnosen durch einen erfahrenen Pädiater oder Dermatologen im Vordergrund.

Es empfiehlt sich die topische Applikation von Medikamenten. Dazu zählen grundsätzlich Präparate, die

- adstringierend (Tinctura myrrhae et ratanhia)
- antiseptisch (chlorhexidinhaltige Gele)
- antiinflammatorisch (kortisonhaltige Salben)
- lokalanästhetisch (Lokalanästhetika)
- antibiotisch (Tetracyclin, Minocyclin: ab dem 8. Lebensjahr)

wirken.

Lokalanästhetisch wirksame Medikamente sollten vor der Einnahme von Mahlzeiten verabreicht werden. Ansonsten werden Tinkturen, Gele und Salben postprandial aufgelegt und mit einem Tupfer vorübergehend abgedeckt. Mit Tinctura myrrhae et ratanhia können gelegentlich auftretende Aphthen behandelt werden. Chlorhexidinhaltige Gele oder kortisonhaltige Salben können bei rezidivierendem Verlauf zwei- bis dreimal täglich topisch appliziert werden. Wiederholte tägliche Mundspülungen mit Tetracyclinlösung können bei Aphthen vom Major-Typ angewandt werden, um Superinfektionen dieser Läsion zu unterdrücken.

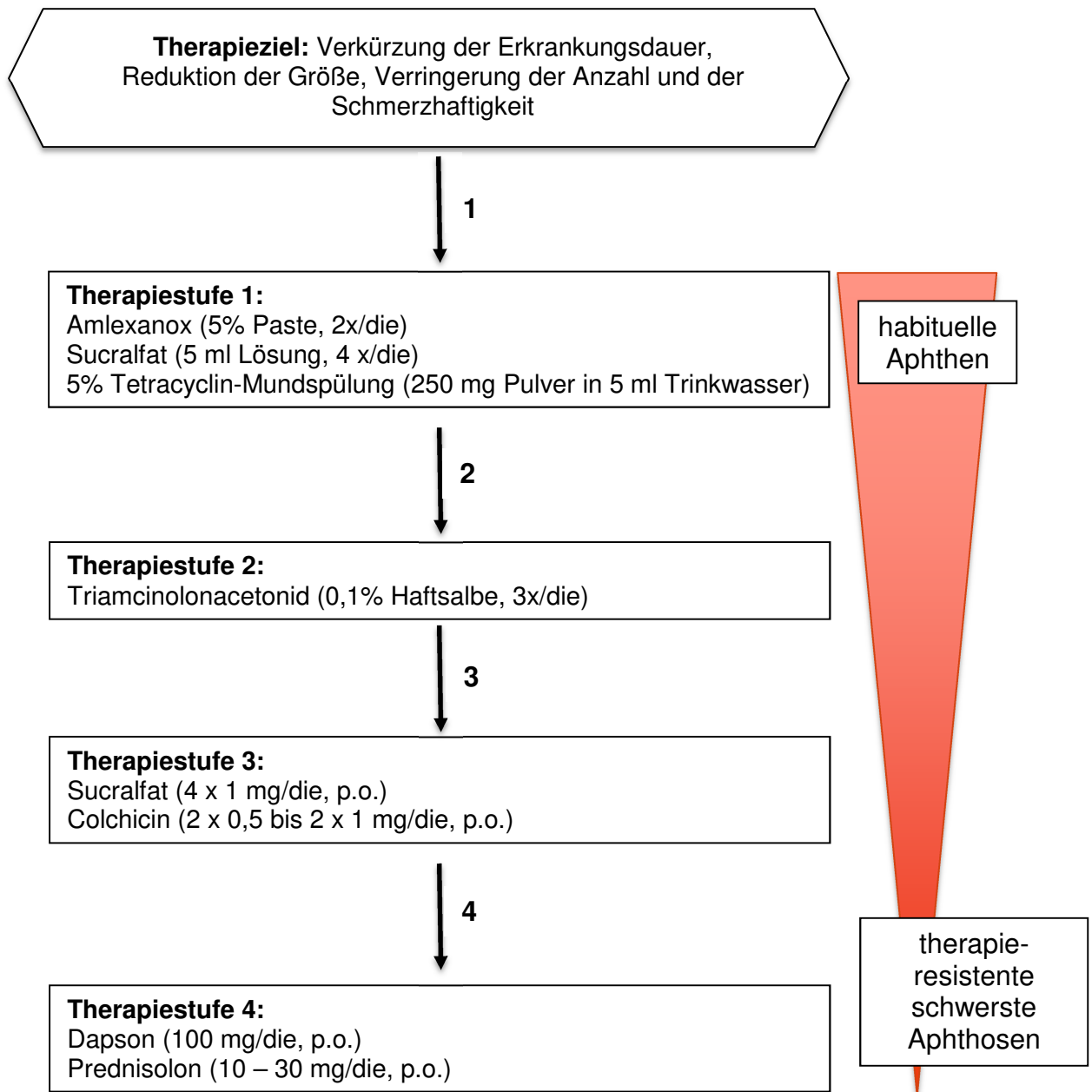
---

<sup>1</sup> **ACHTUNG:** Für die Empfehlung zum Einsatz bei Aphthen und aphthoiden Läsionen der Mund- und Rachenschleimhaut müssen die „Off-Label-Use“-Kriterien beachtet werden:

- nachgewiesene Wirksamkeit
- günstiges Nutzen-Risiko-Verhältnis
- fehlender Alternativ-Heilversuch

Ein "Off-Label-Use" ist daher nur bei schwerwiegenden Verlaufsformen statthaft, wenn es keine therapeutischen Alternativen gibt. Dem Stand der wissenschaftlichen Erkenntnisse entsprechend muss die begründete Aussicht bestehen, dass die Behandlung erfolgreich verläuft. Darüber hinaus unterliegt die Aufklärung einer zusätzlichen, besonderen Verpflichtung. Die Patientinnen/Patienten sind auf den Umstand des „Off-Label-Use“ und daraus resultierenden möglichen Handlungskonsequenzen aufmerksam zu machen. Eine gemeinsame Entscheidungsfindung ist notwendig.

**Übersicht 6:** Therapieschema für rezidivierende Aphthen im Erwachsenenalter [nach (14)]



### **Kernaussagen zur Therapie (Übersicht 7)**

- Die Therapie ist symptomatisch, da die Ätiologie der rezidivierenden benignen Aphthosis nicht geklärt ist.
- Bei habituellen Aphthen **sollten** Lokalpräparate als Erstlinientherapie wegen des niedrigen Risikos systemischer Nebenwirkungen zur Anwendung kommen.
- Bei schwersten Aphthosen **sollten** lokale Maßnahmen und systemische Therapien (Sucralfat, Colchicin, Prednisolon) angewandt werden. Bei Kindern und Jugendlichen sollte die Einleitung einer systemischen (ggf. auch "Off-Label-Use") Therapie von hierin erfahrenen Pädiatern und bei Erwachsenen von hierin erfahrenen Fachärzten erfolgen.
- Therapieresistente und schwerste Aphthosen bei M. Behçet **können** mit Dapson oder Azathioprin oder Ciclosporin-A oder Interferon- $\alpha$  therapiert werden. In Ausnahmefällen **kann** der Einsatz eines TNF- $\alpha$ -Inhibitors erwogen werden. Bei zugrundeliegenden autoimmunologischen bzw. autoinflammatorischen Erkrankungen **sollte** sich die Therapie nach der weiteren Organbeteiligung richten.
- In Deutschland sind nur Kortikosteroide und topische Antiseptika/Antiphlogistika zugelassen. Für Kinder und Jugendliche sowie für die Schwangerschaft und Stillzeit **soll** die Indikation kritisch überprüft werden. Die anderen Substanzen sind Off-Label-Therapeutika ("Off-Label-Use").
- Im Erwachsenenalter **soll** bei Läsionen, die länger als 14 Tage anhalten, eine Biopsie durchgeführt werden.

**Übersicht 7:** Therapiestrategien bei aphthösen Läsionen (farbcodiert wird jeweils zur Klassifikation die Erstlinientherapie dargestellt. Diese schließt jedoch nicht den Einsatz anderer Therapien aus.)

Klassifikation	Genese	Kausale Therapie	Topische symptomatische Therapie	Systemische Therapie	Chirurgische Therapie
Immunologische Kompromittierung (Tumor, HIV)	Störung der Schleimhautbarriere	Therapie von viralen und mykotischen Überlagerungen	<b>Analgesie, Restitutio, Unterbindung neuer Aphthen:</b> - Adstringentien (Tinct. Myrrhae bzw. Ratanhiae), - topische Antibiotika (Tetrazyklin, Minozyklin), - Antiseptika (Chlorhexidin, Triclosan), - antiinflammatorische Substanzen (topische Kortikosteroide), - Oberflächenlokanästhetika (14,16) - Irsoglandin Maleat (experimentell: zytoprotektiv) (19-22) - Aloe vera Gel (23,24) - Lasertherapie (25) - Psychotherapie (26)	Nur bei schwersten Aphthosen: z.B. Colchicin* Dapson* Glukokortikoid (Risiko-Nutzen-Abwägung bei Tumoren oder HIV) (19,27,28,29), bei M. Behçet: Azathioprin* (30), Ciclosporin A* (31), Interferon-α* (32)	Persistenz jedweder Läsion >2 Wochen: Inzisionsbiopsie/ Exzisionsbiopsie (11,14)  Im Kindesalter nur in Ausnahmefällen
M. Behçet, MAGIC Syndrom, PFAPA Syndrom, Reaktive Arthritis	autoimmun				
Hämatologische Erkrankungen (Neutropenie, Anämie)	multifaktoriell				
Habituelle Aphthen/ Rezidivierende benigne Aphthosis (RBA)	idiopathisch				
Erkrankungen des GIT (Colitis ulcerosa, Morbus Crohn, Zöliakie)	Störung der Schleimhautbarriere	Nutrition			
Malnutrition	Eisen-, Folsäure-, Vitamin B <sub>1</sub> -, B <sub>2</sub> -, B <sub>6</sub> -, B <sub>12</sub> -Mangel				
Gewebetraumatisierung - traumatische ulzeröse Läsion - chronisch-traumatische ulzeröse Läsion (morsicatio buccorum) - toxisch-irritative ulzeröse Läsion Medikamentenassoziierte ulzeröse Läsion	chemische, physikalische, biologische, psychosoziale Noxen	Noxe ausschalten			

## Literatur

1. Kramer, IR, Pindborg, JJ, Bezroukov, V., Infirri, JS (1980). Guide to epidemiology and diagnosis of oral mucosal diseases and conditions. World Health Organization. *Community Dent Oral Epidemiol*, 8(1), 1-26. Retrieved from <http://www.ncbi.nlm.nih.gov/pubmed/6929240>
2. Majorana, A, Bardellini, E, Flocchini, P, Amadori, F, Conti, G, Camous, G (2010). Oral mucosal lesions in children from 0 to 12 years old: ten years' experience. *Oral Surg Oral Med Oral Pathol Oral Radiol Endodod*, 110(1), e13-18.
3. Hornstein, OP (1998). Aphthen und aphthoide Läsionen der Mundschleimhaut. *HNO* 2, 102-111.
4. Jurge, S, Kuffer, R, Scully, C, Porter, SR (2006). Mucosal disease series. Number VI. Recurrent aphthous stomatitis. *Oral Dis*, 12(1), 1-21.
5. Chattopadhyay A, Chatterjee S (2007). Risk indicators for current aphthous ulcers among adults in the US. *Community Dent Oral Epidemiol*; 35 (2), 152-159.
6. Reichart PA, (2000). Oral mucosal lesions in a representative cross-sectional study of aging Germans. *Community Dent Oral Epidemiol*; 28 (5), 390-398.
7. Kleinman DV, Swango PA, Pindborg JJ,. Epidemiology of oral mucosal lesions in United States schoolchildren: 1986-1987. *Community Dent Oral Epidemiol* 1994; 22 (4): 243-253.
8. Shohat-Zabarski R, Kalderon S, Klein T, Weinberger A (1992). Close association of HLA-B51 in persons with recurrent aphthous stomatitis. *Oral Surg Oral Med Oral Pathol*; 74 (4), 455-458.
9. Allison, P, Franco, E, Black, M, Feine, J (1998). The role of professional diagnostic delay in the prognosis of upper aerodigestive tract carcinoma. *Oral Oncology*, 34, 147-153.
10. Kowalski, LP, Carvalho, AL (2001). Influence of time delay and clinical upstaging in the prognosis of head and neck cancer. *Oral Oncol*, 37(1), 94-98. Retrieved from <http://www.ncbi.nlm.nih.gov/pubmed/11120489>
11. Kunkel, M, Hertrampf, K (2010). S2k-Leitlinie „Diagnostik und Management von Vorläuferläsionen des oralen Plattenepithelkarzinoms in der Zahn-, Mund- und Kieferheilkunde“ (AWMF-Register Nr. 007/092; wird aktuell überarbeitet)
12. [http://www.awmf.org/uploads/tx\\_szleitlinien/013-0711\\_S2k\\_Pemphigus\\_vulgaris\\_und\\_bulloeser\\_Pempghigoid\\_2014-12.pdf](http://www.awmf.org/uploads/tx_szleitlinien/013-0711_S2k_Pemphigus_vulgaris_und_bulloeser_Pempghigoid_2014-12.pdf)
13. Schmidt E, Goebeler M, Hertl M, Sárdy M, Sitaru C, Eming R, Hofmann SC, Hunzelmann N, Kern JS, Kramer H, Orzechowski HD, Pfeiffer C, Schuster V, Sporbeck B, Sticherling M, Worm M, Zillikens D, Nast A (2015) S2k guidelines for the treatment of pemphigus vulgaris/foliaceus and bullous pemphigoid. *J Dtsch Dermatol Ges*, 13(7), 713-721.
14. Altenburg, A, Micheli, CK, Puttkammer, M, Abdel-Naser, MB, Zouboulis, CC (2014). Behandlung chronisch-rezidivierender oraler Aphthen. *Dtsch Arztebl Int*, 111, 665-673.
15. Scully, C, Porter, S (2008). Oral mucosal disease: recurrent aphthous stomatitis. *Br J Oral Maxillofac Surg*, 46(3), 198-206. doi:10.1016/j.bjoms.2007.07.201
16. Legal, S, Behr, M, Fanghänel, M, Gosau, P, Reichert, TE (2013). Aphthen und Apthoide Läsionen. *Dtsch Zahnärztl Z*, 68(5), 264-268.
17. International study group for Behcet's disease (1990). Criteria for diagnosis of Behcet's disease. *Lancet*, 335 (8697), 1078-1080.
18. International Team for the Revision of the International Criteria for Behçet's Disease (ITR-ICBD) (2014). The International Criteria for Behçet's Disease (ICBD): a collaborative study of 27 countries on the sensitivity and specificity of the new criteria. *J Eur Acad Dermatol Venereol*. 28(3), 338-347.

19. Murakami, K, Okimoto, T, Kodama, M, Tanahashi, J, Mizukami, K, Shuto, M, Abe, H, Arita, T, Fujioka, T (2011). Comparison of the efficacy of irsogladine maleate and famotidine for the healing of gastric ulcers after *Helicobacter pylori* eradication therapy: a randomized, controlled, prospective study. *Scand J Gastroenterol*, 46(3), 287-292. doi:10.3109/00365521.2010.531485
20. Nanke, Y, Kamatani, N, Okamoto, T, Ogiuchi, H, Kotake, S (2008). Irsogladine is effective for recurrent oral ulcers in patients with Behcet's disease : an open-label, single-centre study. *Drugs R D*, 9(6), 455-459. doi:10.2165/0126839-200809060-00008
21. Inui, M, Nakase, M, Okumura, K, Nakamura, S, Tagawa, T (2010). Irsogladine Maleate in the management of recurrent aphthous stomatitis: a pilot study. *Spec Care Dentist*, 30(2), 33-34. doi:10.1111/j.1754-4505.2009.00130.x
22. Fujita, T, Yumoto, H, Shiba, H., Ouhara, K, Miyagawa, T, Nagahara, T, Matsuda, S, Kawaguchi, H, Matsuo, T, Murakami, S, Kurihara, H (2012). Irsogladine maleate regulates epithelial barrier function in tumor necrosis factor-alpha-stimulated human gingival epithelial cells. *J Periodontal Res*, 47(1), 55-61. doi:10.1111/j.1600-0765.2011.01404.x
23. Babaee, N, Zabihi, E, Mohseni, S, Moghadamnia, AA (2012). Evaluation of the therapeutic effects of Aloe vera gel on minor recurrent aphthous stomatitis. *Dent Res J (Isfahan)*, 9(4), 381-385. Retrieved from <http://www.ncbi.nlm.nih.gov/pubmed/23162576>
24. Bhalang, K, Thunyakitpisal, P, Rungsiriratean, N (2013). Acemannan, a polysaccharide extracted from Aloe vera, is effective in the treatment of oral aphthous ulceration. *J Altern Complement Med*, 19(5), 429-434. doi:10.1089/acm.2012.0164
25. Aggarwal, H, Singh, MP, Nahar, P, Mathur, H, Gv, S (2014). Efficacy of low-level laser therapy in treatment of recurrent aphthous ulcers - a sham controlled, split mouth follow up study. *J Clin Diagn Res*, 8(2), 218-221. doi:10.7860/JCDR/2014/7639.4064
26. Andrews, VH, Hall, HR (1990). The effects of relaxation/imagery training on recurrent aphthous stomatitis: a preliminary study. *Psychosom Med*, 52(5), 526-535. Retrieved from <http://www.ncbi.nlm.nih.gov/pubmed/2247558>
27. Sharquie, KE, Najim, RA, Abu-Raghif, AR (2002). Dapsone in Behçet's disease: a double-blind, placebo-controlled, cross-over study. *J Dermatol*, 29, 267-279.
28. Lynde, CB, Bruce, AJ, Rogers, RS, 3rd. (2009). Successful treatment of complex aphthosis with colchicine and dapsone. *Arch Dermatol*, 145(3), 273-276. doi:10.1001/archdermatol.2008.591
29. Brocklehurst, P, Tickle, M, Glenny, AM, Lewis, MA, Pemberton, MN, Taylor, J, Walsh, T, Riley, P, Yates, JM (2012). Systemic interventions for recurrent aphthous stomatitis (mouth ulcers). *Cochrane Database Syst Rev*, 9, CD005411. doi:10.1002/14651858.CD005411.pub2
30. Yazici, H, Pazarli, H, Barnes, CG, Tuzun, Y, Ozyazgan, Y, Silman, A, Serdaroglu, S, Oguz, V, Yurdakul, S, Lovatt, GE et al. (1990). A controlled trial of azathioprine in Behcet's syndrome. *N Engl J Med*, 322(5), 281-285. doi:10.1056/NEJM199002013220501
31. Masuda, K, Nakajima, A, Urayama, A, Nakae, K, Kogure, M, & Inaba, G (1989). Double-masked trial of cyclosporin versus colchicine and long-term open study of cyclosporin in Behcet's disease. *Lancet*, 1(8647), 1093-1096. Retrieved from <http://www.ncbi.nlm.nih.gov/pubmed/2566048>
32. Hamuryudan, V, Moral, F, Yurdakul, S, Mat, C, Tuzun, Y, Ozyazgan, Y, Direskeneli, H, Akoglu, T, Yazici, H (1994). Systemic interferon alpha 2b treatment in Behcet's syndrome. *J Rheumatol*, 21(6), 1098-1100. Retrieved from <http://www.ncbi.nlm.nih.gov/pubmed/7932420>