

WAS SIND „WEISHEITSZÄHNE“

Das normale Gebiss des Erwachsenen besteht auf jeder Kieferseite aus zwei Schneidezähnen, einem Eckzahn, zwei Vorbackenzähnen und insgesamt drei Backenzähnen. Der Weisheitszahn ist der dritte dieser Backenzähne und liegt in der Mundhöhle am weitesten hinten. Es ist derjenige Zahn, der in der Wachstumsphase als letzter Zahn gebildet wird. Seine Entwicklung ist häufig erst im Erwachsenenalter abgeschlossen.

Bei den meisten Menschen reicht der Platz im Kiefer für diese Weisheitszähne nicht aus, so dass sie sich häufig nicht korrekt in die Zahnreihe einordnen können. Die Zähne bleiben dann ganz oder teilweise im Kiefer eingeschlossen, man bezeichnet diesen Zustand als „retiniert“ (zurückgehalten).

Da dieses Problem bis zu 80 % der jungen Erwachsenen in der europäischen Bevölkerung betrifft, müssen sich die meisten Menschen früher oder später mit der Frage der Zahnentfernung auseinandersetzen. Aus diesem Grunde haben wir diese Informationen für Sie zusammengestellt.

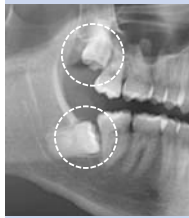

Abb. 1: Im Knochen retinierte Weisheitszähne im Ober- und Unterkiefer. Die Krone des Weisheitszahnes liegt hier unmittelbar am zweiten Backenzahn. Der Zahnhalteapparat des benachbarten Zahnes wird so auf Dauer erheblich geschädigt.

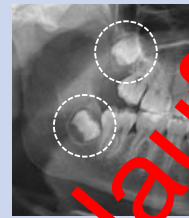


Abb. 2: Zahnkeim von Weisheitszähnen im Ober- und Unterkiefer. Der unmittelbar hinter dem Zahn (Krone) Unterkieferknochen lässt erwarten, dass später nicht ausreichend Platz zur Einstellung des Zahnes vorhanden sein wird.

WELCHE UNTERSUCHUNGEN SIND FÜR DIE ENTSCHEIDUNG ÜBER DIE ZAHNENTFERNUNG NOTWENDIG?

Für die Entscheidung über die Entfernung von Weisheitszähnen sind neben dem allgemeinen Gesundheitszustand vor allem folgende Aspekte zu klären:

- Haben die Zähne bereits zu krankhaften Veränderungen am Kiefer oder den Zähnen geführt oder sind solche zu erwarten?
- Ist zu erwarten, dass sich die Zähne regelrecht entwickeln können?
- Sind besondere operative Risiken bei einer Entfernung zu erwarten?
- Sind die Weisheitszähne eventuell zum Ersatz verlorener oder stark geschädigter Backenzähne geeignet?

Zur Beantwortung dieser Fragen wird in der Regel neben der allgemeinen röntgenologischen Untersuchung ein Übersichtsröntgenbild (sog. Orthopantomogramm) angefertigt. In speziellen Fällen, beispielsweise bei einer Lage des Weisheitszahnes nahe an einem Gefühlsnerven, kann eine dreidimensionale Röntgenaufnahme erforderlich werden.

WELCHE GEFAHREN KÖNNEN VON WEISHEITSZÄHNEN AUSGEHEN?

Die normale Zahnentwicklung schließt mit dem Er-

reichen des Zahnes in der Mundhöhle und mit der Einsteifung in die Zahnreihe ab. Wenn diese Entwicklung nicht regulär zum Abschluss kommt, entsteht eine Reihe typischer Probleme.

- Die Zahnkrone ist vom Knochen durch einen kleinen Spaltraum abgegrenzt. In diesem Schlupfwinkel entstehen häufig (bei bis zu 50 %) Infektionen, die in einzelnen Fällen bis zu schweren Abszessen fortschreiten können.
- Aus dem Umgebungsgewebe der Zahnkrone können Zysten entstehen, die mitunter große Knochendefekte verursachen.
- Durch die Krone des Weisheitszahns bzw. das Umgebungsgewebe können die benachbarten Backenzähne geschädigt und Teile der Wurzel regelrecht aufgelöst werden. In gleicher Weise kann das Zahnbett des benachbarten Backenzahnes geschädigt werden.
- Durch die Bildung von Schmutznischen kann die Reinigung der Backenzähne erschwert sein, so dass es zu Karies am Weisheitszahn oder am Nachbarzahn kommen kann.
- Der Weisheitszahn stellt eine „Schwachstelle“ im Knochen dar, so dass eine gewisse Häufung von Unterkieferbrüchen an der Stelle der Weisheitszähne beobachtet wird.
- In seltenen Fällen können aus den Umgebungsgeweben der Zahnkrone gutartige aber auch bösartige Tumore entstehen.

WELCHE RISIKEN HAT DIE ENTFERNUNG VON WEISHEITSZÄHNEN?

Neben den allgemeinen Risiken operativer Eingriffe, wie Wundinfektionen oder auch selten Blutungskomplikationen gibt es typische Operationsrisiken, die bei der Entscheidung zu einer Weisheitszahnentfernung bedacht werden sollen.

- Der untere Weisheitszahn liegt in der Nähe zweier Gefühlsnerven, von denen einer das Gefühl der Unterlippe, der unteren Zähne und des Zahnfleisches, der andere das Gefühl der Zunge und einen Teil des Geschmacksempfindens vermittelt. Diese Nerven können bei der Zahnentfernung geschädigt werden, so dass eine Gefühlsstörung (beispielsweise ein Taubheitsgefühl) entstehen kann. In seltenen Fällen kann diese Gefühlsstörung sogar dauerhaft bestehen bleiben.
- Wie durch die Schlupfwinkelinfektion des Weisheitszahnes selbst können auch durch die Zahnentfernung selten schwere Infektionen wie Abszesse oder auch eine Knocheninfektion entstehen. Durch die Entfernung oberer Weisheitszähne können, sehr selten, auch Kieferhöhleninfektionen ausgelöst werden.
- Da der Weisheitszahn eine „Schwachstelle“ des Unterkiefers bildet, kann in seltenen Fällen zum Zeitpunkt der Zahnentfernung und auch bis etwa vier Wochen danach ein Bruch des Kiefers auftreten.

Auch wenn diese Komplikationen selten auftreten: Fragen Sie Ihre(n) Behandlerin/Behandler nach der Einschätzung der Risiken in Ihrem speziellen Fall.

WANN SOLLTEN WEISHEITSZÄHNE ENTFERNT WERDEN BZW. WANN KÖNNEN SIE BELASSEN WERDEN?

Die Empfehlung zu einer Weisheitszahnentfernung ist immer eine individuelle Entscheidung, die Ihr(e)

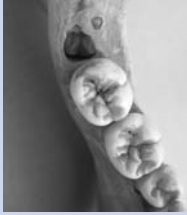

Abb. 3: Weisheitszahn des Unterkiefers im Zahnfach hinter dem zweiten Backenzahn.

Bei folgenden Situationen sollte eine Entfernung der Weisheitszähne zumindest überprüft werden:

- Bei einem längeren Aufenthalt in Regionen ohne moderne medizinische Versorgung.
- Wenn eine zahnbezogene Narkosebehandlung vorgenommen wird und erneute Narkose zur Entfernung eines Weisheitszahnes durchgeführt werden müsste.
- Wenn zu erwarten ist, dass ein Weisheitszahn durch den Druck einer Prothese freigelegt wird und damit eine Schlupfwinkelinfektion begünstigt würde.
- Wenn eine kieferorthopädische Behandlung (Zahnbewegung) durch die Weisheitszähne erschwert wird.

In den nachfolgenden Situationen können/sollten die Weisheitszähne belassen werden:

- Wenn eine spontane, regelrechte Einstellung der Weisheitszähne in die Zahnreihe zu erwarten ist.
- Wenn eine Extraktion anderer Zähne und/oder eine kieferorthopädische Behandlung mit Einordnung des Zahnes sinnvoll und von Seiten des Patienten auch gewünscht wird.
- Wenn Weisheitszähne tief im Knochen verlagert sind und ein hohes Risiko operativer Komplikationen besteht, können Zähne ohne umgebende krankhafte Veränderungen belassen werden.

WIE WERDEN WEISHEITZÄHNE ÜBLICHERWEISE ENTFERNT?

Für die Entfernung von Weisheitszähnen ist im Allgemeinen eine ambulante Behandlung ausreichend. Eine stationäre Behandlung kann selten, beispielsweise bei schwerwiegenden Allgemeinerkrankungen (Blutungsneigung, Störungen der Immunabwehr) oder besonderen OP-Verläufen sinnvoll sein. Die Zahnentfernung von zwei pro Kieferhälfte erfolgen oder mehrere Zähne in einer Sitzung umfassen.

Eine Behandlung unter Narkose oder unter beruhigenden, angstlösenden Medikamenten kann sinnvoll sein, wenn die operative Entfernung einen hohen Schwierigkeitsgrad hat oder wenn zusätzliche weitere Behandlungsmaßnahmen kombiniert werden sollen.

Bei der Weisheitszahnentfernung wird grundsätzlich angestrebt, sämtliche Anteile eines Zahnes zu entfernen. In Einzelfällen kann es aber sinnvoll sein, kleine Zahnanteile zu belassen, wenn ansonsten Nervläsionen oder unvollständig ausgeheilte Knochendefekte in Kauf zu nehmen wären.

Sollten Sie weitere Fragen haben, bitten wir Sie, den Fachrat und Rat bei Ihrer Zahnärztin/Ihrem Zahnarzt zu suchen.

Autor und Fotodokumentation:
Prof. Dr. Dr. Martin Kunkel, Bochum
Quelle: Leitlinie Operative Entfernung von Weisheitszähnen 2012
AWMF-Registernummer 007-003
www.awmf.org/leitlinien



in Trägerschaft von: BUNDEZAHNÄRZTEKAMMER
Arbeitsgemeinschaft der Deutschen Zahnärztekammern e.V.
KASSENZAHNÄRZTLICHE BUNDESVEREINIGUNG
Körperschaft des öffentlichen Rechts
Chausseestr. 13, 10115 Berlin
Telefon: 030 40 00 53 11, Fax: 030 40 00 52 00
E-Mail: zzq@zzq-berlin.de, www.zzq-berlin.de



Was sind Weisheitszähne?
RISIKEN? Gefahren?
Weisheitszähne
entfernen? Welche Untersuchungen?
Wann besser belassen?



Patienteninformation

Operative Entfernung von Weisheitszähnen